



· 指南与共识 ·

乳腺肿瘤整形与乳房重建专家共识 (2022年版)

中国抗癌协会乳腺癌专业委员会，中国医师协会外科医师分会乳腺外科医师委员会，
上海市抗癌协会乳腺癌专业委员会

[摘要] 随着乳腺肿瘤整形与乳房重建在国内新的临床应用趋势，更鉴于新的循证医学数据不断累积，中国抗癌协会乳腺癌专业委员会召集外科、整形、放疗、内科、病理等多学科专家，在《乳腺肿瘤整形与乳房重建专家共识（2018年版）》的基础上共同商讨制定了《乳腺肿瘤整形与乳房重建专家共识（2022年版）》，2022年版新增了腔镜乳房重建、胸肌前乳房重建及乳房重建的个案管理等内容，并将初版的保留乳头乳晕的全乳切除章节更名为保守性全乳切除，并做了大量内容补充及更新。共识也对胸肌前乳房重建、游离腹壁下动脉穿支皮瓣（deep inferior epigastric artery perforator flap, DIEP）手术等临床热点进行了详尽的阐述。相信本次更新会给各层级医院提高乳腺肿瘤整形及乳房重建临床水平，提升治疗规范化，优化治疗结局助力，最终提高患者满意度。

[关键词] 乳腺癌；肿瘤整形保乳；乳房重建；专家共识

DOI: 10.19401/j.cnki.1007-3639.2022.09.011

中图分类号: R737.9 文献标志码: A 文章编号: 1007-3639(2022)09-0836-89

Expert consensus on oncoplastic surgery of breast tumor and breast reconstruction (2022 edition) Committee of Breast Cancer Society, Chinese Anti-Cancer Association; Breast Surgeons Committee of Surgeons Branch, Chinese Medical Doctor Association; Committee of Breast Cancer Society, Shanghai Anti-Cancer Association

Correspondence to: WU Jiong, E-mail: wujiong1122@vip.sina.com.

[Abstract] With the new trend of oncoplastic surgery and breast reconstruction in China and the emergence of new evidence-based medical data, expert of Chinese Anti-Cancer Association, Committee of Breast Cancer Society convened domestic clinical experts in the field of breast cancer treatment, including breast surgeons, plastic surgeons, oncologist, radiologist and pathologist, who jointly discussed and formulated the “expert consensus on oncoplastic surgery of breast tumor and breast reconstruction (2022 edition)” on the basis of the 2018 edition. In the 2022 version, endoscopic breast reconstruction, prepectoral breast reconstruction and case management of breast reconstruction were added. Besides, the original nipple-sparing mastectomy chapter was replaced by conservative mastectomy. The consensus also elaborated the prepectoral breast reconstruction and deep inferior epigastric artery perforator flap (DIEP) surgery. It is believed that this update will help hospitals at all levels to improve the ability of oncoplastic surgery and breast reconstruction, improve the standardization of treatment, optimize the treatment outcome, and ultimately improve patient satisfaction.

[Key words] Breast cancer; Oncoplastic surgery; Breast reconstruction; Expert consensus

1 序言

外科手术是乳腺癌综合治疗中的主要方法，但是局部治疗的彻底性和患者乳房外形的完整性、美观度往往不可兼得。近年来，随着乳腺癌

综合治疗水平的提高和乳腺外科的发展，结合整形外科的理念和手段，在保证肿瘤安全性的前提下，对患者乳房进行整复甚至美容手术，成为乳腺外科领域重要的发展方向^[1]。越来越多的循

通信作者: 吴灵, 博士, 教授, 博士研究生导师, 主任医师, 复旦大学附属肿瘤医院副院长, E-mail: wujiong1122@vip.sina.com。

证医学证据显示,在部分乳房切除或全乳切除的同时或延期行乳房修复/重建手术,不仅不会影响患者的预后,还可以获得良好的美容效果,改善患者生活质量^[2-3]。目前国内大多数即刻乳房重建手术由乳腺外科或普通外科医师完成,整形外科医师则更多地参与延期乳房重建,前者缺乏严格的整形外科训练,后者在肿瘤综合治疗的理念上有所欠缺,能够实现乳腺外科和整形外科有序合作的医疗机构屈指可数。根据发达国家的经验,在规划、实施肿瘤保乳整形和乳房重建手术的过程中,我们应该树立多学科合作的理念,在术前评估、决策制定、手术实施、术后监护、康复、随访及疗效评价等各个环节通力合作,制订个体化的肿瘤整形保乳和乳房重建方案,在保证患者肿瘤安全性和局部控制的同时,提供最优化的治疗和照护,最大程度地提高患者满意度,减少手术及其他相关治疗的并发症。这种诊疗模式更强调患者的“全程管理”,将乳房重建充分纳入乳腺癌综合治疗,在与患者充分交流和沟通的基础上,实现患者利益的最大化。

在《乳腺肿瘤整形与乳房重建专家共识(2018年版)》推出后的近4年间,从事乳腺癌诊疗和乳房修复整形的广大医务工作人员表现出了极大的学习热情,共识以线上+线下多种形式在全国累计巡讲50余场,惠及医师10余万人次。近年来,国际国内的乳房重建领域也涌现了一批新技术,新证据,为了对这些新理念、新方法进行梳理和规范推广,专家组一致认为,要进行共识的修订。此版共识新增了腔镜乳房重建、胸肌前乳房重建、乳房重建的个案管理等内容,旨在更好地指导国内乳房重建工作。

1.1 目的

编撰本共识旨在根据循证医学证据,基于国内外专家对于共识要点的推荐意见,在实施乳腺癌患者肿瘤整形和乳房重建手术过程中,多学科团队成员能够在评估、沟通和处理各个阶段,为患者提供最佳的诊疗建议,从而提升乳房修复重建手术的临床规范水平,优化治疗结果,并且极大地提高患者满意度。

1.2 工作组的构成和共识编撰

共识编撰工作组以中国抗癌协会乳腺癌专业委员会委员、中国医师协会外科医师分会乳腺外科医师专委会委员为主体,核心成员涵盖乳腺外科、整形外科、肿瘤内科、放疗科、病理科、影像诊断及护理等学科,对涉及乳房重建的各种技术手段及具体的适应证、禁忌证和综合治疗等各阶段临床问题,包括肿瘤整形保乳手术,保守性全乳切除术,植入物乳房重建,自体组织乳房重建,腔镜乳房手术,脂肪移植,乳房重建后的修整手术,乳房重建与乳腺癌综合治疗的关系,局部区域复发的随访和处理,术后评价系统,个案管理等内容,由执笔组撰写共识初稿,同时列出相关临床证据水平,经本专业委员会常委及富有乳房重建手术经验的国内外专家网络评审,提供书面修改建议和意见^[4-7]。本次共识以“专家共识推荐”的形式进行要点归纳,标注证据等级及专家推荐级别,组织线上会议,进行共识要点和推荐级别的投票。编撰小组通过查阅文献(截至2022年3月),反复讨论论证成文,辅以核心要点的解读以飨读者。

1.3 肿瘤整形保乳和乳房重建的决策制定

乳房重建是乳腺癌综合治疗的环节之一,所有患者的肿瘤整形保乳和乳房重建决策应由多学科团队讨论决定,制定依据应兼顾肿瘤治疗和重建效果两个方面。外科医师应在术前主动告知患者,因乳腺癌行全乳切除术后,可以选择乳房重建,并说明乳房重建的时机与方法;同时,应该让患者充分知晓乳房重建的过程、手术并发症以及远期风险和获益,并参与治疗决策。

1.3.1 术前影像学 and 病理学评估

对门诊怀疑罹患乳腺癌的女性,应根据《中国抗癌协会乳腺癌诊治指南与规范(2021年版)》乳腺癌筛查指南接受影像学评估^[1]。对有保乳和乳房重建意愿的确诊乳腺癌患者,除常规影像学检查外,乳腺磁共振成像(magnetic resonance imaging, MRI)检查有助于发现乳腺内微小病灶,获得乳房解剖特征(如腺体脂肪比例、皮下脂肪厚度、胸壁结构及腋窝情况等信息),评估乳头乳晕区域是否受累,乳头的

血流灌注等情况;多层螺旋计算机体层成像血管造影(multi-slice spiral computed tomography angiography, MDCTA)、磁共振血管造影(magnetic resonance angiography, MRA)及彩色多普勒超声有助于术前对拟行穿支皮瓣、肌皮瓣乳房重建术的患者供区或受区血管情况进行详细评估。拟接受肿瘤整形保乳和乳房重建的患者应在术前行充分的病理学评估,包括影像引导下的乳腺活检(X线、超声或MRI引导下的乳腺活体组织病理学检查)、腋窝淋巴结的病理学评估及乳头溢液/病变的病理学评估等,这对外科治疗策略的选择有着重要意义。

1.3.2 决策制定

肿瘤整形保乳和乳房即刻重建的决策应在主诊医师和患者充分讨论的情况下制定,讨论内容包括年龄、身体机能、职业文化背景、乳房大小及形状、供区组织条件、肿瘤局部复发风险和术后放疗的可能性^[8]。决策过程中还应该考虑到对侧乳房对称性手术的可能性,因此在手术前,需要进行对侧乳房的评估。多学科团队还应充分评估患者行肿瘤整形保乳和乳房重建的高危因素,包括:肿瘤负荷,肿瘤的生物学行为,综合治疗方案,既往疾病史(包括精神心理疾病史),药物服用史和吸烟史,肥胖[高体重指数(body mass index, BMI)和美国麻醉医师学会(American Society of Anesthesiologists, ASA)指数],合并疾病包括糖尿病、高血压,既往手术并发症史如深静脉血栓等。患者应充分了解各种肿瘤整形保乳和乳房重建手术的过程、风险和获益,可能面临的后续修整手术,以及延期重建的可能性。主诊医师应尽可能提供手术效果的图示或照片,给患者和家属充足的时间进行讨论和决策,签字前患者对于手术预期效果有清晰的认识^[9]。

1.3.3 技术选择

总体而言,肿瘤整形保乳和乳房重建术式的选择应以肿瘤安全性为基础,采用最适合的技术手段满足患者的期望,术后并发症的评估和患者意愿也是决策制定的重要依据。对于符合保乳指征且预期美学效果良好的患者,应在

与患者充分沟通的前提下优选保乳手术,根据缺损容量和位置选择适当的肿瘤整形保乳技术手段修复;对于不具备保乳条件的患者,可根据术前评估,在多学科团队讨论后,选择符合患者意愿、预期能获得良好美容效果的乳房重建技术手段。实施乳房重建的前后应注意肿瘤部位、解剖标记的画线和术前术后的照片留存。此外,对因为肿瘤生物学行为和肿瘤大小等原因无法行保乳手术的患者,还应该充分讨论新辅助治疗的可能性,新辅助治疗与乳房重建和修复的相关问题可参考相应章节^[10-11]。

1.4 共识的证据级别

专家小组对证据和共识的分类采用GRADE系统^[2]。证据级别:

(1)高质量:证据基于高水平前瞻性随机对照研究或随机对照试验的meta分析,研究结果具有高度可信性和推广性。

(2)中等质量:证据基于低水平随机试验或设计良好的非对照试验或队列研究,可信度一般。

(3)低质量:证据基于病例对照研究、回顾性研究、亚组分析、专家共识或科学假设,可信度较低。

推荐级别^[3]:

(1)强推荐:证据级别较高,结果与因素具有显著相关性时,专家组给予强推荐。

(2)一般推荐:证据级别较低,结果与因素相关性不显著或无明确证据显示相关性时,专家组给予一般推荐。

[参 考 文 献]

- [1] 中国抗癌协会乳腺癌专业委员会. 中国抗癌协会乳腺癌诊治指南与规范(2021年版) [J]. 中国癌症杂志, 2021, 31(10): 954-1040.
The Society of Breast Cancer China Anti-Cancer Association. Guidelines for breast cancer diagnosis and treatment by China Anti-Cancer Association (2021 edition) [J]. China Oncol, 2021, 31(10): 954-1040.
- [2] ATKINS D, BEST D, BRISS P A, et al. Grading quality of evidence and strength of recommendations [J]. BMJ Clin Res Ed, 2004, 328(7454): 1490.
- [3] 陈耀龙, 李幼平, 杜亮, 等. 医学研究中证据分级和推荐强度的演进 [J]. 中国循证医学杂志, 2008, 8(2): 127-133.
CHEN Y L, LI Y P, DU L, et al. Evolution of levels of evidence

- and strength of recommendations in medical research [J]. Chin J Evid Based Med, 2008, 8(2): 127-133.
- [4] GREEN L A, KAROW J A, TOMAN J E, et al. Review of breast augmentation and reconstruction for the radiologist with emphasis on MRI [J]. Clin Imaging, 2018, 47: 101-117.
- [5] XIN M Q, LUAN J, MU L H, et al. The efficacy of preoperative vascular mapping by MDCTA in selecting flap in abdominal flap breast reconstruction [J]. Breast J, 2011, 17(2): 138-142.
- [6] THIMMAPPA N D, VASILE J V, AHN C Y, et al. MRA of the skin: mapping for advanced breast reconstructive surgery [J]. Clin Radiol, 2019, 74(1): 13-28.
- [7] KUMBASAR D E, HAGIGA A, DAWOOD O, et al. Monitoring breast reconstruction flaps using near-infrared spectroscopy tissue oximetry [J]. Plast Surg Nurs, 2021, 41(2): 108-111.
- [8] LI Y S, DU J X, JIANG H C, et al. Clinical practice guidelines for post-mastectomy breast reconstruction: Chinese Society of Breast Surgery (CSBrS) practice guidelines 2021 [J]. Chin Med J (Engl). 2021, 134(19): 2272-2274.
- [9] GILMOUR A, CUTRESS R, GANDHI A, et al. Oncoplastic breast surgery: a guide to good practice [J]. Eur J Surg Oncol, 2021, 47(9): 2272-2285.
- [10] CHANG E I. Latest advancements in autologous breast reconstruction [J]. Plast Reconstr Surg, 2020, 147(1): 111e-122e.
- [11] MEATTINI I, BECHERINI C, BERNINI M, et al. Breast reconstruction and radiation therapy: an Italian expert Delphi consensus statements and critical review [J]. Cancer Treat Rev, 2021, 99: 102236.

2 肿瘤整形保乳手术

2.1 共识要点

(1) 肿瘤整形保乳手术已成为乳腺癌外科治疗中的重要术式，与常规保乳手术相比，具有相似的肿瘤安全性。

证据级别：中等级别。推荐级别：强推荐。

(2) 肿瘤整形保乳手术可降低切缘阳性率，减少再次手术及全乳切除比例，并且具有更好的美容结局与满意度。

证据级别：中等级别。推荐级别：强推荐。

(3) 肿瘤整形保乳手术可分为容积移位和容积替代两种类型。

推荐级别：强推荐。

(4) 外科医师应该在术前对病灶位置、范围进行准确评估。

推荐级别：强推荐。

(5) 选择进行肿瘤整形保乳手术以及决策具体整复方式时，需结合患者的病灶部位、预期缺损

大小、乳房容量、乳房下垂程度、腺体性质等因素综合考量。

推荐级别：强推荐。

(6) 对肿瘤整形保乳手术标本切缘应进行规范的病理学评估，包括墨染切缘状态，各切缘与肿瘤的距离。切缘阳性者需报告累及切缘的肿瘤组织学类型（导管原位癌或浸润性癌）。

证据级别：高级别。推荐级别：强推荐。

(7) 为协助放疗科医师勾画肿瘤床和设计术后放疗计划，外科医师需在保乳操作后，整形操作前，即进行任何乳房组织旋转或组织移位之前放置标记夹。

证据级别：高级别。推荐级别：强推荐。

2.2 文献数据解读

经典的保乳手术是在进行肿瘤广泛切除或象限切除后，直接拉拢腺体或缝合皮肤切口，残腔由纤维素渗出充填，并逐渐机化。肿瘤整形保乳的英文名称“oncoplastic surgery”，最早是由Audretsch等^[1]于1993年提出的，这种技术与传统保乳手术技术的差别在于能够把整形外科技术应用到部分乳房切除手术中，从而使患者既能避免全乳切除术，也能获得更好的乳房外形。这种技术最初流行于欧洲，而最终在全球范围内得到推广。广义的肿瘤整形手术包括全乳切除术后的乳房重建手术以及健侧乳房的对称性手术^[2]，本章节将主要针对肿瘤整形保乳手术（oncoplastic breast-conserving surgery, OPBS）进行文献解读，而涉及全乳切除手术相关的肿瘤整形内容将在后续章节中详细解读。

2.2.1 肿瘤整形保乳手术的安全性

虽然目前还缺乏大规模前瞻性临床试验结果的支持，但越来越多的大样本临床观察数据显示，肿瘤整形保乳手术具有与传统保乳手术相似甚至更好的肿瘤安全性。近期发表的一项meta分析囊括了自2005年—2021年31项传统保乳手术与肿瘤整形保乳手术对照研究^[3]，基于11 978例肿瘤整形保乳手术患者与103 033例传统保乳手术患者的数据分析显示，两组患者术后并发症发生率差异无统计学意义，但肿瘤整形保乳手术的切缘阳性率（6.9% vs 7.7%， $P=0.05$ ）、再次手术率（11.8% vs 13.0%， $P=0.02$ ）及局部或区域复发

率 (1.8% vs 2.3%, $P=0.03$) 均显著低于传统保乳手术。

比较肿瘤整形保乳手术与传统保乳手术生存率差异的大规模前瞻性对照临床研究十分有限。Rutherford等^[4]在2022年发表了针对肿瘤整形保乳手术生存率方面的系统评述, 基于2 497例肿瘤整形保乳手术患者中位37.1个月的随访数据显示, 肿瘤整形保乳手术患者局部或区域复发率为2.5% (0.0%~8.1%), 远处转移率为3.1% (0.0%~14.6%)。保乳手术切缘指南的推广使得更多的保乳手术和保乳整形手术成为可能^[5]。而近期发表的文献也均支持肿瘤整形保乳手术具有与传统保乳手术一致的肿瘤安全性^[6-7]。

2.2.2 肿瘤整形保乳手术的美容结局

基于患者报告结局的临床研究对于临床治疗实践具有重要意义^[8]。尽管目前对于乳腺癌术后患者报告结局研究并无统一的标准, 但数项基于单中心数据的患者报告结局研究也均表明与传统保乳手术或全乳切除的患者相比, 肿瘤整形保乳术后的患者拥有更好的术后美容结局以及更好的生活质量^[4, 9, 10]。目前国内最大的针对肿瘤整形保乳手术的多中心患者报告结局研究已在随访阶段, 届时将给出更为明确的依据^[11]。

2.2.3 肿瘤整形保乳手术的适应证

为获得安全切缘需要切除较多腺体组织, 导致不能通过简单的腺体和皮肤缝合就可恢复乳房外观, 因而保乳手术都需要利用整形技术获得满意的外观。肿瘤整形保乳手术扩大了传统保乳手术的适应证, 使得较大的肿瘤或多病灶肿瘤患者也可以接受保乳治疗。肿瘤整形保乳手术相较传统保乳手术有着更宽的切缘距离^[3, 12], 但需要注意的是, 更宽的切缘并不意味着必定能获得更好的局部控制率^[5]。2014年, 美国肿瘤外科协会和美国放射肿瘤协会推荐“肿瘤无染色”作为早期浸润性乳腺癌保乳手术阴性切缘的标准^[5]。在临床工作中, 没有必要为追求更宽的切缘距离而切除过多的腺体, 以免增加修复的难度。

Clough等^[13]认为, 决策是否适合肿瘤整形保乳手术时应考虑三个因素: 切除腺体体积、肿

瘤位置和腺体密度。针对患者的情况个体化地确定手术切口与整复方式。当预期切除体积过大 (如超过全部腺体的50%), 计划采用容积替代技术进行整复时, 还需要考虑供区情况, 如该区域是否有手术史、组织量是否充足、与缺损区域的距离和血液供应评估等。

其他需要考虑的因素包括: 不伴下垂的小乳房、圆锥形乳房、既往接受过乳房整形手术的患者, 保留皮肤/乳头乳晕复合体的全乳切除术联合乳房重建可能是更好的选择。对外观效果抱有不切实际的要求者、青少年和既往接受过乳腺放疗者是肿瘤整形保乳手术的相对禁忌证。另外需要注意, 老年、重度吸烟, 一些合并症如未控制的糖尿病、胶原病等因素可能增加并发症的机会, 影响美学效果。

2.2.4 不同肿瘤整形保乳技术的选择和应用

肿瘤整形保乳手术的方法最早由Clough等^[13]提出, 分为容积移位和容积替代两大类技术。I型容积移位技术适用于切除体积<20%的情况, 在部分乳房切除术后应用剩余的乳腺腺体通过游离腺体等简单的整复方式填充肿瘤切除术后的残腔, 从而达到塑形和美容的效果。当切除体积达到20%~50%时需要采用II型容积移位技术。位于不同象限的肿瘤需要采取不同的手术切口与整复技术, 包括鱼钩样切口旋转瓣^[14]等技术。对于脂肪化的腺体, 建议采用II型手术技术, 避免广泛游离腺体造成的脂肪坏死。由于肿瘤整形保乳手术方式种类繁多, 如何选择合适的手术方式仍存争议, 同时也受到很多因素的影响, 除了上文提到的乳房的大小和形状、病灶的大小和位置之外, 还受到肿瘤安全性、手术并发症、美容效果、手术难度和可推广度、成本效益分析 (保乳需要放疗, 全乳切除有避免放疗的可能性) 以及患者和外科医师的偏好等诸多因素的影响^[2, 13, 15-17]。

考虑到切除腺体后直接缝合往往会导致乳房畸形, 故当切除体积<20%时, 通常也可以采用其他容积移位技术达到美观塑形目的, 不同位置肿瘤采用不同切口设计, 例如上蒂法垂直倒“T”切口^[13]、上蒂法“V”型切口^[13]、蝙蝠翼切口^[18]、双环切口^[13]、网球拍切口^[13]、

“J”型切口^[13]、垂直短瘢痕切口^[19]等。

当切除腺体比例较大(20%~50%)以及用容积移位的方法塑形还是会导致乳房凹陷等畸形时,需要考虑容积替代技术,容积替代主要有邻位皮瓣和远位皮瓣两种。邻位皮瓣操作简单,但组织容量有限,可用于修复损伤较小的乳房,包括脂肪筋膜瓣、胸外侧皮瓣、胸侧壁脂肪筋膜瓣等;远位皮瓣往往取得组织量较大,可修复缺损较大的乳房,但操作复杂,难度较大,包括部分背阔肌肌皮瓣等自体组织皮瓣,以及大网膜移植等。

除了Clough等的分类系统外,Weber等^[2]根据乳房和病灶的情况分成IA~ⅢC共9个级别,根据不同的级别来选择不同的术式,包括肿瘤整形保乳手术中的容积移位法和容积替代法。Hoffmann分类系统^[17]以手术复杂程度为基础进行了系统性分类,分成两大类、6个等级,由12个主类、13个亚类和39个细类组成,这样细致的分级对判断不同手术方式的难度提供了良好的参考。

综上所述,目前常用的分类系统中,同样也制定了手术方式的选择流程。在各类手术方式的肿瘤安全性没有显著性差异的情况下,手术并发症的发生率仍然是非常重要的问题。与传统保乳手术相比,肿瘤整形保乳手术的切除组织更多,手术范围更大,因此具有比传统保乳手术更高的并发症。肿瘤整形保乳手术中容积移位法和容积替代法的术后并发症也是不同的。容积替代手术需要另外选择乳腺腺体以外的供体区域组织,因此会增加供体区域的创伤和并发症,而手术范围仅限于乳腺腺体内部的容积移位法则不存在这样的问题。因此,面对种类繁多的手术方式时,应该根据简单、有效、创伤小和花费少的原则来进行选择,而不能片面地追求手术方式的复杂性而不顾及其他因素。肿瘤整形保乳手术技术应该个体化地应用于每例患者;操作简单且创伤小的容积移位法得到了最多的认可;另外,大部分专家接受带蒂皮瓣作为容积替代法用于肿瘤整形保乳手术,不建议应用游离皮瓣来修复部分乳房切除术后

2.2.5 肿瘤整形保乳手术切缘的病理学评估

肿瘤整形保乳手术的切缘状态是乳腺癌患者局部复发的重要因素。在术后的病理学检查报告中,需要明确肿瘤整形保乳手术六个手术切面(前、后、上、下、内、外侧)的切缘状态。

切缘的病理学检查取材方法可以参照常规保乳手术。主要有两种方法:垂直切缘放射状取材和切缘离断取材^[5]。无论采取何种取材方法,建议在取材前结合外科标记将标本切缘涂上染料,有条件的单位可将六处标本切缘涂上不同颜色的染料,以便在镜下观察时能对手术切缘作出准确的定位,并正确测量肿瘤和切缘的距离。

①垂直切缘放射状取材:根据手术医师对标本做出的方位标记,垂直于基底将标本平行切成多个薄片(建议间隔5 mm),观察每个切面的情况。描述肿瘤大小、所在位置及肿瘤距各切缘的距离,取材时将大体离肿瘤较近处的切缘(如小于10 mm)与肿瘤一起全部取材,大体离肿瘤较远处的切缘抽样取材。镜下观察时根据不同颜色对切缘予以定位,并通过目镜中的标尺测量切缘与肿瘤的距离。②切缘离断取材:将六处切缘组织离断2~3 mm厚度,离断的切缘组织全部取材,镜下观察切缘的肿瘤累及情况。两种方法各有优缺点。“垂直切缘放射状取材”的优点是能准确测量病变与切缘的距离,缺点是工作量较大。

“切缘离断取材”的优点是取材量相对较少,能通过较少的切片对所有的切缘情况进行镜下观察,缺点是不能准确测量病变与切缘的距离。切缘与肿瘤的距离会影响进一步的临床治疗策略,因此有条件的病理中心应首选垂直切缘放射状取材。

肿瘤整形保乳手术切缘的病理学评估需建立在标本切缘充分取材的基础上。

肿瘤整形保乳手术切缘的病理学评估同样也可以参照常规保乳手术。报告中应包括以下内容:墨染切缘状态(阳性或阴性),各切缘距肿瘤的距离,以及距切缘最近处肿瘤的类型(原位癌或浸润性癌)。肿瘤整形保乳手术“阳性切缘”是指显微镜下墨染切缘处有导管原位癌或浸润性癌侵犯。对于后续接受全乳放疗的常规保乳手术病例,多数指南和共识将浸润性癌的“阴

性切缘”定义为“墨染切缘处无肿瘤”^[5], 而导管原位癌建议墨染切缘距肿瘤2 mm为安全距离^[20]。肿瘤整形保乳手术“阴性切缘”及“安全距离”的定义目前并不一致, 文献报道有1~10 mm等不同的安全距离, 也有人认为浸润性癌“墨染切缘处无肿瘤”即可视作“阴性切缘”^[21-24]。有研究显示, 对于导管原位癌的肿瘤整形保乳手术患者, 较宽的安全距离(如10 mm)与较低的局部复发率相关^[25]。墨染切缘处无肿瘤累及的患者, 建议报告切缘与肿瘤的距离, 应尽量用客观的定量描述, 而不建议用主观描述(如距切缘近等)。应报告阳性切缘及距切缘最近处肿瘤的类型(原位癌或浸润性癌)。

2.2.6 肿瘤整形保乳手术与放疗

整形手术技术在保乳手术中的应用不影响肿瘤整形保乳术后辅助放疗指征的界定, 均应参考同期别乳腺癌传统保乳术后的辅助放疗指征。对于有瘤床加量指征或部分乳腺放疗指征的患者, 传统保乳术后放疗实践中确定瘤床位置的主要依据包括: 手术瘢痕标记, 术中置入的标记夹, 定位计算机体层成像(computed tomography, CT)上可见的术后改变, 以及术前影像学检查显示的原发肿瘤位置^[26]。

其中, 术中置入的标记夹是最常用、最准确的瘤床定位方法^[27]。准确的瘤床勾画更加依赖于保乳术后、整形手术前放置的标记夹。保乳术后、整形术前应在各切缘放置标记夹4~6枚, 尽可能在上、下, 内、外, 基底及表面切缘各放置1枚, 上、下, 内、外切缘的标记夹应放置在基底与表面之间距离的1/2处。如果肿瘤切除后残腔延伸到胸壁, 建议在胸壁上额外放置1~4个标记夹, 以指示肿瘤切除的最深(后)面。以定位CT上标记夹确定的三维区域勾画瘤床, 前界在皮下3.0~5.0 mm, 后界在胸大肌筋膜表面或肋骨肋间肌表面。瘤床外放1.0~1.5 cm为瘤床加量或部分乳腺照射的临床靶区, 外放后前界仍维持在皮下3.0~5.0 mm, 后界仍在胸大肌筋膜表面或肋骨肋间肌表面^[26, 28]。

外科医师和放疗科医师应协作完成标准化的肿瘤整形保乳手术报告, 作为沟通的“通用语言”, 以确保瘤床能够被可靠地识别与定位。目

前关于肿瘤整形保乳手术报告, 尚未发布过指南或共识, 也没有广泛使用的统一格式。普遍认为最低要求应包括肿瘤大小和位置、肿瘤局部切除后缺损大小、肿瘤整形保乳手术过程的准确描述(包括整形手术等级、皮肤切口位置、前后边缘的边界、组织重新定位)、瘤床标记夹放置的解释(即放置标记夹的数量及其在边缘的确切位置), 以及闭合技术(深层组织闭合、仅浅层组织闭合或兼而有之)^[29-30]。

[参 考 文 献]

- [1] AUDRETSCH W, KOLOTAS CH, REZAI M, et al. Oncoplastic surgery in breast conserving therapy and flap supported operability [C]. Presented at the Annual Symposium on Breast Surgery and Body Contouring. Santa Fe, New Mexico, 1993.
- [2] WEBER W P, SOYSAL S D, FULCO I, et al. Standardization of oncoplastic breast conserving surgery [J]. *Eur J Surg Oncol*, 2017, 43(7): 1236-1243.
- [3] MOHAMEDAHMED A Y Y, ZAMAN S, ZAFAR S, et al. Comparison of surgical and oncological outcomes between oncoplastic breast-conserving surgery versus conventional breast-conserving surgery for treatment of breast cancer: a systematic review and meta-analysis of 31 studies [J]. *Surg Oncol*, 2022, 42: 101779.
- [4] RUTHERFORD C L, BARKER S, ROMICS L. A systematic review of oncoplastic volume replacement breast surgery: oncological safety and cosmetic outcome [J]. *Ann R Coll Surg Engl*, 2022, 104(1): 5-17.
- [5] MORAN M S, SCHNITT S J, GIULIANO A E, et al. Society of Surgical Oncology-American Society for Radiation Oncology consensus guideline on margins for breast-conserving surgery with whole-breast irradiation in stages I and II invasive breast cancer [J]. *J Clin Oncol*, 2014, 32(14): 1507-1515.
- [6] OH M Y, KIM Y, KIM J, et al. Comparison of long-term oncological outcomes in oncoplastic breast surgery and conventional breast-conserving surgery for breast cancer: a propensity score-matched analysis [J]. *J Breast Cancer*, 2021, 24(6): 520-530.
- [7] GULCELİK M A, DOĞAN L, KARAMAN N, et al. Oncoplastic level II surgical techniques for breast cancer treatment: long-term outcomes [J]. *Breast Care Basel Switz*, 2022, 17(1): 24-30.
- [8] 曹 黎, 吴 昊. 乳腺癌患者报告结局量表BREAST-Q在乳腺外科中的应用 [J]. *中华乳腺病杂志(电子版)*, 2017, 11(5): 300-304.
CAO J, WU J. Application of breast cancer patients' reported outcome scale BREAST-Q in breast surgery [J]. *Chin J Breast Dis Electron Ed*, 2017, 11(5): 300-304.

- [9] RAUTALIN M, JAHKOLA T, ROINE R P. Surgery and health-related quality of life—a prospective follow up study on breast cancer patients in Finland [J] . Eur J Surg Oncol, 2021, 47(7): 1581–1587.
- [10] GWAK H, JEON Y W, LIM S T, et al. Volume replacement with diced acellular dermal matrix in oncoplastic breast-conserving surgery: a prospective single-center experience [J] . World J Surg Oncol, 2020, 18(1): 60.
- [11] LI L, YANG B L, LI H Y, et al. Chinese multicentre prospective registry of breast cancer patient-reported outcome-reconstruction and oncoplastic cohort (PRO-ROC): a study protocol [J] . BMJ Open, 2019, 9(12): e032945.
- [12] LOSKEN A, DUGAL C S, STYBLO T M, et al. A meta-analysis comparing breast conservation therapy alone to the oncoplastic technique [J] . Ann Plast Surg, 2014, 72(2): 145–149.
- [13] CLOUGH K B, KAUFMAN G J, NOS C, et al. Improving breast cancer surgery: a classification and quadrant per quadrant atlas for oncoplastic surgery [J] . Ann Surg Oncol, 2010, 17(5): 1375–1391.
- [14] LEE S, LEE J, JUNG Y, et al. Oncoplastic surgery for inner quadrant breast cancer: fish-hook incision rotation flap [J] . ANZ J Surg, 2017, 87(10): E129–E133.
- [15] URBAN C, LIMA R, SCHUNEMANN E, et al. Oncoplastic principles in breast conserving surgery [J] . Breast, 2011, 20(Suppl 3): S92–S95.
- [16] MUNHOZ A M, MONTAG E, GEMPERLI R. Oncoplastic breast surgery: indications, techniques and perspectives [J] . Gland Surg, 2013, 2(3): 143–157.
- [17] HOFFMANN J, WALLWIENER D. Classifying breast cancer surgery: a novel, complexity-based system for oncological, oncoplastic and reconstructive procedures, and proof of principle by analysis of 1 225 operations in 1 166 patients [J] . BMC Cancer, 2009, 9: 108.
- [18] HONG S K, WANG S Y, LIU J J, et al. Usefulness of lateral thoracic adipofascial flaps after breast-conserving surgery in small-to moderate-sized breasts [J] . Clin Breast Cancer, 2019, 19(5): 370–376.
- [19] SHANKHDHAR V K, JAISWAL D, BHANSALI C, et al. Reduction mammoplasty approach to oncoplasty—zone-wise planning in Indian patients [J] . Indian J Plast Surg, 2021, 54(3): 264–271.
- [20] MORROW M, VAN ZEE K J, SOLIN L J, et al. Society of Surgical Oncology–American Society for Radiation Oncology–American Society of Clinical Oncology consensus guideline on margins for breast-conserving surgery with whole-breast irradiation in ductal carcinoma in situ [J] . Pract Radiat Oncol, 2016, 6(5): 287–295.
- [21] BALI R, KANKAM H K N, BORKAR N, et al. Wide local excision versus oncoplastic breast surgery: differences in surgical outcome for an assumed margin (0, 1, or 2 mm) distance [J] . Clin Breast Cancer, 2018, 18(5): e1053–e1057.
- [22] YIANNAKOPOULOU E C, MATHELIN C. Oncoplastic breast conserving surgery and oncological outcome: systematic review [J] . Eur J Surg Oncol, 2016, 42(5): 625–630.
- [23] DE LA CRUZ L, BLANKENSHIP S A, CHATTERJEE A, et al. Outcomes after oncoplastic breast-conserving surgery in breast cancer patients: a systematic literature review [J] . Ann Surg Oncol, 2016, 23(10): 3247–3258.
- [24] LOSKEN A, PINELL-WHITE X, HART A M, et al. The oncoplastic reduction approach to breast conservation therapy: benefits for margin control [J] . Aesthet Surg J, 2014, 34(8): 1185–1191.
- [25] GRUBNIK A, BENN C, EDWARDS G. Therapeutic mammoplasty for breast cancer: oncological and aesthetic outcomes [J] . World J Surg, 2013, 37(1): 72–83.
- [26] STRNAD V, HANNOUN-LEVI J M, GUINOT J L, et al. Recommendations from GEC ESTRO Breast Cancer Working Group (I): Target definition and target delineation for accelerated or boost Partial Breast Irradiation using multicatheter interstitial brachytherapy after breast conserving closed cavity surgery [J] . Radiother Oncol, 2015, 115(3):342–348.
- [27] COLES C E, WILSON C B, CUMMING J, et al. Titanium clip placement to allow accurate tumour bed localisation following breast conserving surgery: audit on behalf of the IMPORT Trial Management Group [J] . Euro J Surg Oncol, 2009, 35(6): 578–582.
- [28] ALÇO G, IGDEM S, OKKAN S, et al. Replacement of the tumor bed following oncoplastic breast-conserving surgery with immediate latissimus dorsi mini-flap [J] . Mol Clin Oncol, 2016, 5(4): 365–371.
- [29] AZNAR M C, MEATTINI I, POORTMANS P, et al. To clip or not to clip. That is no question [J] . Euro J Surg Oncol, 2017, 43(7): 1145–1147.
- [30] TSE T, KNOWLES S, BÉLEC J, et al. Consensus statement on tumour bed localization for radiation after oncoplastic breast surgery [J] . Curr Oncol, 2020, 27(3): e326–e331.

3 保守性全乳切除术

3.1 共识要点

(1) 保守性全乳切除术适用于治疗性和预防性乳腺切除手术，能保留乳房美学相关的重要解剖结构，有助于提高即刻乳房重建手术的美观度和患者满意度。

证据级别：中等质量，推荐级别：强推荐。

(2) 保守性全乳切除术可用于不宜保乳，并排除保守性全乳切除禁忌证，但有乳房重建意愿的患者。

推荐级别：强推荐。

(3) 保守性全乳切除包括保留乳头乳晕的乳房切除术（nipple-sparing mastectomy, NSM）、保留皮肤的乳房切除术（skin-sparing mastectomy,

SSM)和缩减皮肤的乳房切除术(skin-reduction mastectomy, SRM);在经过审慎选择的患者中,其局部复发率与传统乳房切除术无明显差异。

证据级别:中等质量,推荐级别:强推荐。

(4)多学科团队术前应充分评估乳头乳晕复合体(nipple-areolar complex, NAC)、乳房皮肤与肿瘤的关系,切缘阴性对降低局部复发率至关重要。

推荐级别:强推荐。

(5)推荐NSM术中对乳头后方腺体组织进行术中快速冷冻切片病理学检查;肿瘤累及NAC,如佩吉特病(Paget's disease)及病理学检查证实乳头后方腺体切缘阳性是NSM的绝对禁忌证。

证据级别:中等质量,推荐级别:强推荐。

(6)保守性全乳切除术的切口选择受患者、肿瘤和医师习惯等多方面因素的影响。建议NSM选择乳房下皱褶或放射状切口,避免沿乳晕切口,以保护NAC血供。

证据级别:中等质量,推荐级别:强推荐。

(7)无明确证据显示,NSM手术时针对NAC的术中放疗可降低其复发率。

证据级别:中等质量,推荐级别:强推荐

(8)掌握保守性全乳切除术需要一定的学习曲线,以降低NAC坏死、切口愈合不良等并发症,提高重建术后的美容效果。

推荐级别:强推荐。

3.2 文献数据解读

保守性全乳切除指切除全部乳腺腺体,保留乳房表层被覆组织包括皮肤、部分皮下脂肪组织、有或无乳头乳晕组织用于一步或二步乳房重建的术式,以进行即刻一步或二步假体重建或即刻自体组织重建,从而保存良好的乳房形态,获得重建手术的美观度^[1-2]。根据患者的具体情况,若不适合保乳手术,在充分考量肿瘤学安全性和患者意愿,结合乳房形态大小可选择不同类型的保守性全乳切除术式。目前已有可靠的回顾性研究数据证实其局部复发与传统的切除术无明显差异。对于病理学检查证实肿瘤没有累及予以保留乳头乳晕以及局部晚期经过新辅助化疗后的患者,保守性全乳切除术的安全性也有一定保

障。外科医师应充分实践,优化个体患者的手术切口选择,掌握皮瓣分离的层次和操作要点,重视乳头后方切缘的病理学检查评估,提高手术的成功率,降低术后并发症和二次手术比率。

3.2.1 保守性全乳切除的分类、适应证和禁忌证

3.2.1.1 分类

(1)SSM。

(2)NSM。

(3)SRM。

3.2.1.2 适应证和禁忌证

保守性全乳切除术是不适合保乳手术患者的另1个选择,对于预期保乳手术无法获得阴性切缘、乳房体积过小或过大的患者,以及因遗传性基因突变拟行预防性乳房切除术的患者,保守性全乳切除提供了即刻乳房重建的机会。出于对肿瘤安全性和美学效果的考虑,医师选择保守性全乳切除术前需考虑以下情况。

(1)肿瘤临床评估:既往文献报道,在体格检查中发现乳头内陷、乳头部位可扪及肿块、乳头溢液、乳头溢血的患者中,高达61%存在NAC受累^[3],因而这类情况是NSM禁忌证。另外合并有乳头Peget's病的患者不推荐接受NSM手术,肿瘤广泛累及皮肤(T₄期)包括炎性乳腺癌患者不推荐接受各类保守性全乳切除术。

(2)肿瘤大小:肿瘤大小是影响NAC受累风险的重要因素,但目前仍存在一定争议。大部分研究表明随着肿瘤体积增大,NAC累及率增加。一项研究显示肿瘤大于或等于5 cm时,NAC累及率高达31.8%^[4],但同时也有研究认为不论肿瘤大小,都可以安全地进行NSM。另一方面,肿瘤大小影响术后患者是否需要辅助放疗。保守性全乳切除术后往往会进行乳房重建,因为放疗对乳房重建美学效果尤其是使用假体重建的效果会造成一定负面影响,因而对预期需要术后放疗的患者,多数临床医师倾向于选择二期重建,而二期重建手术时往往需要切除放疗后纤维化的皮肤,因此对预期需要术后放疗的患者,应结合基线分期、患者意愿、多学科综合团队能力等因素,审慎考虑保守性全乳切除术。

(3)肿瘤到乳头的距离:肿瘤到乳头的距离(tumor-to-nipple distance, TND)是评估NSM适

应证的重要指标。有研究显示TND越小，NAC累及率越高。但对于如何界定TND安全范围，目前尚存争议，有研究者认为2.0 cm，也有研究者认为1.0 cm是安全的^[3]，Zhang等^[5]的分析提示，TND>2.5 cm和<2.5 cm病例之间NAC累及率存在明显的差异，也有研究者主张术中快速冷冻切片或石蜡包埋组织切片病理学检查确认乳头后方切缘未受癌累及即可认为NSM是安全的^[6]。

(4) 多灶及多中心肿瘤：具有多个病灶的肿瘤可按病灶是否处于同一象限、病灶之间的距离分为多灶和多中心肿瘤。有研究显示，多灶肿瘤累及NAC与单病灶肿瘤差异无统计学意义，而多中心肿瘤的NAC累及率可达到29.6%^[4]。鉴于多中心肿瘤具有累及NAC的更高风险，乳房重建前可考虑采用SSM术式，而不建议采用NSM术式。如患者强烈要求保留NAC，应在充分知情的前提下，NAC后方病理学检查结果明确为阴性后谨慎地选择NSM术式。

(5) 淋巴结状态：Mallon等^[4]发现腋窝淋巴结阳性患者NAC受侵犯比例较腋窝淋巴结阴性病例高（24.4% vs 10.0%， $P<0.05$ ），Zhang等^[5]发现腋窝淋巴结阳性 ≥ 4 枚患者对比腋窝淋巴结阳性 < 4 枚患者，NAC累及率相对风险高达2.620（95% CI: 1.274~5.430）。此外，腋窝淋巴结转移 ≥ 4 枚患者需术后辅助放疗，考虑重建术式时也应将放疗的影响纳入考量，术前评估已判定腋窝淋巴结阳性的患者，尤其是腋窝淋巴结转移数量较多的患者，应审慎选择采用保守性乳房切除术式。

(6) 肿瘤组织学分级和免疫组织化学分型：肿瘤组织学分级高低同样影响NAC受累风险，有研究报道组织学分级3级的肿瘤NAC累及率为17.2%，而组织学分级1级的肿瘤为8.7%^[7-8]。乳腺癌免疫组织化学指标中雌激素受体（estrogen receptor, ER）、孕激素受体（progesterone receptor, PR）、人表皮生长因子受体2（human epidermal growth factor receptor 2, HER2）也被多项研究认为与NAC受累风险有关。有研究发现HER2阳性乳腺癌NAC累及率高于HER2阴性乳腺癌，另有研究认为ER阴性和PR阴性乳腺癌NAC

累及率高于ER阳性和PR阳性乳腺癌^[9]，但ER、PR状态对NAC累及率的影响尚存在争议^[7]。

(7) 有乳头溢液表现的乳腺癌患者：伴有乳头溢液并在溢液涂片上发现肿瘤细胞的乳腺癌患者选择保守性全乳切除术式时，主要的问题在于能否保留NAC，但目前尚无高质量临床研究结果可供参考^[9]。一些学者认为肿瘤细胞仅仅通过乳管从乳头排出，并未侵犯乳头，另一些学者认为肿瘤细胞排出过程可能在乳管中形成种植。另外因为乳管上皮病理学检查取材的可操作性较低，病理学检查可能存在误判，故而对具有乳头溢液的乳腺癌患者采用保守性全乳切除时应非常谨慎地选择是否保留NAC。

(8) 原始乳房形态和大小：符合保守性全乳切除术的患者如因乳房体积大、明显下垂，腺体切除后皮肤冗余可采用缩减皮肤的全乳切除，术后植入物或自体组织重建乳房，对侧乳房一般需要相应行对称性的缩乳提升术^[10]。

3.2.2 保守性全乳切除的肿瘤安全性

关于SSM肿瘤学安全性尽管暂时缺乏随机对照临床试验的数据，但多项回顾性研究证实保留皮肤的乳腺切除联合即刻乳房重建术后局部复发、远处转移率较非保留皮肤全乳切除术的患者并无升高。Yi等^[11]回顾性分析了MD Anderson癌症中心2000—2005年的资料，共入组0~Ⅲ期单侧乳腺癌患者1 810例，其中SSM 799例，常规全乳切除术（conventional mastectomy, CM）1 011例；CM组Ⅱb期和Ⅲ期患者更多，接受新辅助化疗和辅助放疗更多（ $P<0.000 1$ ）；中位随访时间53个月后发现SSM组总体复发率为5.3%，CM组为7.6%。调整TNM分期、年龄后，两组的DFS差异无统计学意义。近年来随着技术的改进及治疗的规范化，SSM后局部复发率明显下降，最低为0.2%。一项meta分析比较了保留皮肤全乳切除术与传统乳腺癌根治术，共有3 739例乳腺癌患者入组，其中1 104例患者经历了保留皮肤的乳房皮下切除术，发现保留乳房皮肤组局部复发和远处转移与传统乳房根治术比较，差异无统计学意义，局部复发约为6%，远处转移为4.2%。同样，最近有关SSM的研究，随访94个月，发现其局部复发率仅2.4%^[12-14]。

关于NSM的肿瘤安全性, 迄今为止尚无高级别的随机对照临床研究来证明。最大宗的单中心研究来自欧洲肿瘤研究院 (European Institute of Oncology, EIO), 1 001例患者经过中位20个月的随访, 局部区域复发率为1.4%, 未出现乳头乳晕区复发情况。而在同期手术的一项研究分析中, 934例 NSM经过中位随访50个月, 局部复发率为3.6%, NAC的局部复发率为0.8%^[15-16]。2016年的一项meta分析研究中, 12 358例NSM手术经过平均38个月的随访, 总的局部区域复发率为2.38%, 总的并发症发生率为22.3%, 部分和 (或) 全部乳头坏死率为5.9%^[17]。2015年一项包含20项观察性研究的meta分析发现, 与改良根治术和 (或) 保留皮肤的全乳切除术相比, NSM在总生存率、无病生存率和局部复发率上分别降低了平均风险3.4% ($P=0.073$)、9.6% ($P=0.056$) 和0.4% ($P=0.567$), 虽然差异无统计学意义, 但研究至少表明NSM并没有大的肿瘤安全性问题^[18]。2016年Cochrane循证医学数据库针对NSM进行了一项系统综述, 与全乳切除术相比, 总体生存率HR=0.72 (95% CI: 0.46~1.13), 局部复发率 HR=0.28 (95% CI: 0.12~0.68), 总并发症率RR=0.10 (95% CI: 0.01~0.82), 虽然从数据上看NSM似有优势, 但由于观察性研究存在很大的选择偏倚风险, 证据级别较低, 在实施该手术前应该对获益和风险进行充分而广泛的讨论^[19]。2019年一项来自于韩国的回顾性研究报道了NSM术后单独NAC局部复发率, 962例NSM+即刻乳房重建患者术后NAC的5年复发率为3.5%, NAC复发和未复发的患者相比无远处复发生存和总生存差异无统计学意义; 乳头局部复发风险与原发肿瘤是否具有多灶多中心病灶、组织学分级高、广泛导管内癌成分、ER阴性、HER2阳性等特征相关^[20]。关于局部晚期乳腺癌接受新辅助化疗后行保守性全乳切除术的安全入组, 2020年同一韩国团队开展的病例对照研究也进行探讨, 试验共入组646例接受新辅助化疗的浸润性乳腺癌患者, 其中323例行SSM/NSM联合重建, 323例行常规全乳切除术; 中位随访67个月, 重建组局部复发率为3.7%, 局部区域性复

发率为7.1%, 乳头乳晕的5年复发率为2.1%, 两组间局部复发、DFS和OS差异无统计学意义^[21]。术前新辅助治疗在临床上成熟规范地推广和应用, 在对原发肿瘤降期的同时也保证了部分Ⅲ期乳腺癌患者行SSM或NSM手术的安全入组。2022年美国国立综合癌症网络 (National Comprehensive Cancer Network, NCCN) 指南认为, 对于有经验的多学科团队, 经过谨慎选择的乳腺癌病例, 充分评估NAC与肿瘤的关系, NSM应该是一种可选方案, 但同时强调必须保证NAC后方病理学检查结果显示切缘为阴性的重要性。

3.2.3 保守性全乳切除的切口选择

保守性全乳切除术的切口选择是重要决策点, 对重建乳房的最终形态有着重大的影响。切口选择要同时考虑到肿瘤学和整形美容学的因素。

3.2.3.1 SSM

2011年Carlson^[10]根据患者乳房需要去除的皮肤量, 同时考虑既往的活检切口、肿瘤的位置和深度以及计划采取的重建方式, 将SSM的切口设计分为4种类型: I型为环乳晕+/-放射状, II型为双叶哑铃形状, III型为环乳晕联合肿瘤表面皮肤梭形切口, IV型为去除较多皮肤的Wise-pattern倒T型。2020年Lotan等^[22]把保守性全乳切除手术的切口设计分成3大类: 隐蔽切口类, 垂直切口类和横向切口类。该分类考虑了乳房是否下垂、是否有既往手术疤痕等因素; 按不同手术切口对乳房美容效果的影响进行评分, 发现这三类的美容评分依次下降, 平均评分分别为4.48、3.87和2.50。环乳晕切口较隐蔽, 待自体组织重建、乳头重建和纹身后, 切口不那么明显, 平均美容评分为4.30。垂直切口类选择环乳晕并向乳房正下方延长切口, 切口的平均美容评分为3.25。而横向切口类包括两种, 一是环乳晕并向外侧横向延长切口, 一是包含乳头乳晕的横向短梭形切口。这两种的切口的平均美容评分分别为3.30和1.90。横向切口的美容评分最低, 一般用在既往有横向手术疤痕的乳房上。也有一些其他的切口选择方式, 比如垂直短梭形切口, 梭形上端包括乳头乳晕。Dayicioglu等^[23]分析了167例

患者，垂直短梭形切口并未增加手术并发症和皮肤坏死率，而且在术后患者的满意度和医师的美容评分差异也无统计学意义，不失为1个可行的切口选择方案。

3.2.3.2 NSM

上述Lotan等^[22]的切口分类法同样适合NSM手术。下皱襞切口有着最高的美容评分。NSM的切口选择更多地要考虑到乳头乳晕的血运情况。不同选择会影响乳头乳晕和皮瓣的血供，与术后并发症的发生密切相关，也会影响到全乳腺切除和后续重建的难易程度。根据文献报道的NSM手术切口选择种类繁多，但循证医学证据十分有限且级别不高。因为几乎没有相关的前瞻性随机对照研究，多为回顾性临床病例对照研究，而且切口选择往往不是主要研究终点。2013年一项纳入了1998—2013年48项研究6 615例患者的汇总分析^[24]，把其中41项研究中的各种不同切口按最常用的方式由高到低归纳为5类：放射状切口（包括外上、外下、外侧和正下方切口）、乳晕旁/环乳晕切口（包括外上或外下延长切口、Omega切口）、乳房下皱襞切口、乳房提升术切口和经乳晕切口，这5类切口的乳头乳晕坏死率分别是8.83%、17.81%、9.09%、4.76%和81.82%，作者认为优选的切口为外侧放射状切口和下皱襞切口。2019年Daar等^[25]纳入2013—2018年的51项研究的9 975例手术，行进一步meta分析，发现有32种切口方式，归纳入以下6类切口选择：下皱襞切口、放射状切口、乳晕旁切口、乳房上提缩乳/既往疤痕切口、内镜下切口和其他切口（如经腋窝，蝙蝠翼切口等），NAC坏死发生率分别为6.82%、8.25%、18.10%、5.79%、4.90%和5.32%，NAC坏死总发生率6.97%，其中NAC部分坏死发生率4.62%，NAC全部坏死发生率2.49%。最常用的是下皱襞切口（37.8%），其次是放射状切口（37.2%）。由此可见，下皱襞切口和放射状切口维持着相对较低的乳头乳晕坏死率和较高的临床使用率。在单中心研究报道上，2018年Frey等^[26]分析了2006—2017年共1207例NSM手术的患者，52.9%的患者采用了乳房下皱襞切口，24.4%外侧放射状切口，13.3%垂直放射状切口，5.0%倒T型切

口（Wise pattern），2.9%使用既往手术疤痕切口，1.6%乳晕旁切口。在控制所有变量后，多因素回归分析提示下皱襞切口是唯一1个显著降低总体并发症率的切口选择因素。同样，2020年Park等^[27]的一项290例回顾性NSM研究指出，不同切口方式下NAC的缺血坏死率明显不同（下皱襞为9.7%，放射状切口为17.0%，乳晕旁切口为31.1%， $P<0.001$ ），下皱襞切口的NAC坏死率最低。需要指出的是，NAC的坏死率还受到很多方面的影响，如手术医师的经验、分离皮瓣的厚薄、使用器械的不同、是否术中监测皮瓣血运、患者乳房的大小、腺体致密度、不同的重建方式等。2020年Willey等^[28]研究发现，采用下皱襞切口进行NSM时，锁骨中点到下皱襞（MCI）的体表长度与皮肤缺血坏死率相关。相比于MCI长度 <30 cm，MCI长度 ≥ 30 cm增加总缺血坏死率3.8倍，增加重大缺血坏死率（需要手术处理）9.2倍。作者认为MCI >34 cm是下皱襞切口行NSM的禁忌证。2021年Salibian等^[29]发现，NSM后进行即刻游离皮瓣重建时，在严重皮肤坏死率方面，下皱襞切口（25%）比垂直放射状切口（5.8%， $P<0.001$ ）和外侧放射状切口（7.8%， $P=0.032$ ）有更高的发生率。由此可见，目前并没有统一标准的最佳切口方式。

3.2.3.3 SRM

这类手术适用于大而下垂的乳房，在全乳切除的同时，需要切除部分冗余皮肤，进行乳房上提缩小整形。因此，切口的选择与乳房上提缩小整形的切口一致，同样可以联合植入物或自体组织重建，根据患者肿瘤位置选择保留或不保留乳头乳晕^[30-31]。常用的有倒T切口（Wise pattern及其改良方式），双环法切口，纵向垂直切口（Lejour pattern）^[32-33]等。也有一些改良或创新的切口方式，如Schefflan等^[34]的横纵双向梭形切口，以乳头乳晕为锚点，分别做纵向垂直和横向（或外上斜向）两个梭形切口，重叠于乳头乳晕。又如Albright等^[35]的钟式切口(the Bell pattern)，以乳头乳晕为中心，设计两个覆盖乳房基底的上下弧形切口，切除乳头乳晕及两侧皮肤后，形似“鱼嘴状”缝合形成皮肤囊袋。值得介绍的是后续衍生改良的Goldilocks方法，2012年

Richardson等^[36]首次介绍对老年或肥胖的患者进行全乳切除的同时保留去表皮的残留乳腺皮肤皮瓣填充折叠后维持相应乳房外形。在明显肥胖 ($BMI \geq 30 \text{ kg/m}^2$) 以及巨乳下垂的患者中运用这种倒T法皮肤切口结合具有血管网的下方蒂真皮瓣覆盖植入物行一步或二步法重建, 可以显著降低后续并发症^[37]。

3.2.4 保守性全乳切除的手术技术

无论是SSM、NSM或SRM, 虽然切口选择不同, 重建方式也不一定相同, 但有其共同点, 就是制作皮肤囊袋的皮瓣分离。由于乳腺已全部切除, 来自腺体的血供已离断。皮瓣的血供完全来自皮肤/皮下血管网。因此, 在考虑到肿瘤学的安全性后, 保存皮肤/皮下血管网是皮瓣分离的要点。特别是NSM时, 乳头乳晕的血供保护是重点。

分离皮瓣常规沿无腺体组织的浅筋膜层进行, 解剖标志为Copper's韧带和Scarpa筋膜表面。Heinzen等^[38]的原则是乳头乳晕下厚度为0.5 cm, 其余地方0.5~1.0 cm。但在一些年轻致密型乳腺或皮下脂肪少的体瘦患者中, 有时很难达到这个厚度, 反而会因腺体残留影响肿瘤安全性。在一项由14个国家44位乳腺外科医师组成的专家组达成的有关NSM的共识文件中^[39], 约90%的专家认为皮瓣厚度取决于浅筋膜所在的位置和深度, 皮瓣分离应该沿浅筋膜层进行。并认为切口的选择、皮瓣的厚度、手术医师的经验和术中拉钩的力量和时长是严重皮瓣坏死的重要风险因素。但对于手术应用器械(电刀、剪刀或等离子刀)是否影响皮瓣坏死没有统一意见和共识。从解剖学上看, 皮下脂肪在乳头乳晕区消失, 因此特别在处理乳头乳晕区时, 精细解剖和小心分离是必要的, 推荐使用剪刀或刀片等“冷器械”进行锐性分离。

在NSM手术中, 建议切除乳头内及后方的大导管。其解剖学基础是, 通过对乳头横截面进行三维解剖结构的研究^[40-41], 发现仅29%的乳头乳晕血供来自乳头导管束, 其余的来自周围皮肤。而且, 很多乳头内导管会共用少量开口于乳头顶端皮肤, 例如29个导管仅有15个皮肤开口。因此, 当残留乳头皮肤的厚度为2 mm时, 96%的

导管会被切除, 约50%的乳头血管被保留; 当残留乳头皮肤的厚度为3 mm时, 则87%的导管被切除, 约66%的乳头血管被保留。基于这些解剖信息, 对乳头导管束的切除不会损害乳头皮肤的血供。2018年美国马萨诸塞州总医院的Smith等^[42]的1篇综述, 图文并茂地讲解了切除乳头导管束的细节和要点, 显示出乳头内导管束切除的必要性和重要性。如果术中快速冷冻切片病理学检查判定肿瘤累及乳头, Smith教授团队也尝试对于少部分患者切除乳头时保留乳晕的方法, 在不影响安全性的同时为将来乳头重建提供了更优的基础^[43]。

有研究者^[44]尝试通过乳头乳晕延迟方法进行NSM手术, 针对NAC坏死高危风险患者(有1个或以上情况者: 乳房下垂, 既往乳房手术影响乳头血供者, 重度吸烟者), 在NSM前7~21 d, 先行小手术分离乳头周围4~5 cm的腺体皮瓣, 以充分离断来自腺体的乳头血供, 同时切取乳头下1 cm厚的导管组织进行常规病理学检查。以此促进乳头周围皮肤的血液代偿供应。报道的31例行乳头乳晕延迟技术, 3例发现乳头受累行SSM, 剩余的NSM病例全部乳头乳晕存活。该方法对特殊的NAC坏死高危者不失为一种可行技术。

术前穿刺活检针道是否需要切除, 是临床上时常需要面对的情况^[45]。回答该问题需要考虑两个相关的子问题: 首先是否有针道扩散的组织学证据; 其次是否有针道转移的临床证据。一项包括15个研究5 369个病例的综述分析^[46]发现, 针道细胞种植或易位的发生率为22% (2.0%~63.0%), 空芯针活检后的局部复发率为1.1%~3.7%, 而切除活检后的局部复发率为2.1%~10.3%, 两者差异无统计学意义。一项研究通过活检针冲洗液细胞学检查, 比较空芯针穿刺和真空负压辅助活检的针道种植的差异^[47], 发现细胞学阳性率分别为69%和33% ($P < 0.000 1$)。总之, 穿刺活检后的针道种植/易位有所报道, 但并不意味着癌细胞能够存活而复发, 而且局部复发很难界定是否由于针道转移引起。由于切除针道操作简单, 也不会给乳房外形带来太大的影响, 所以还是建议在术中切除针

道,但也无证据反对保留针道。因此,值得提醒的是,术前穿刺点选择要考虑到将来手术切口可能位置,手术切口的设计也尽量整合先前的穿刺点。

3.2.5 保守性全乳切除的术前、术中皮瓣监测

术前对NAC血供来源的评估有助于手术切口的选择,有助于预防和减少NAC缺血坏死的风险。通过高场强MRI(1.5 T以上)三维动态增强减影成像最大密度投影技术(maximal intensity projection, MIP)获得血管的三维图像,能够直观地观察血管的空间结构、走行及分布;多平面对比增强图像能够在各平面上对血供进行评估, MRI所能够观察到的最小动脉管径约为1 mm。Seitz等^[48]研究显示, MRI上NAC的血供可分为5个解剖区域:内侧(I型)、外侧(II型)、中央(III型)、下象限(IV型)和上象限(V型),以单独一型为主或混合多种类型,同一患者左右两侧稍有差异,其中内上象限来源的血供占了绝大多数。Wang等^[49]研究显示,动态增强MRI(dynamic contrast-enhanced MRI, DCE-MRI)可以清晰地显示NAC的血供来源, NAC的血供主要由来源于内上象限和外上象限的血管,血管在皮下约1 cm的深度走行。

荧光和(或)吲哚菁绿血管造影可以应用于术中皮瓣和NAC的血供进行实时评估。Dua等^[50]研究发现, NAC的血流灌注模式按照起源可分为三型: V1(深部乳房组织型)、V2(周围皮肤型)和V3(V1+V2型),不同的血流灌注模式下NAC坏死率各有不同。术中应用荧光(或)吲哚菁绿血管造影能够帮助选择手术切口位置及引导切除缺血的皮肤,从而显著降低再手术率及皮肤坏死率。虽然meta分析显示吲哚菁绿有助于评估术中皮瓣血流灌注,但缺乏高质量的随机对照研究证据,在重建手术中并不作为常规推荐使用^[51]。Elmelegy等^[52]研究发现,术前及术中使用彩色多普勒超声了解血管走行,亦可有效地降低NAC缺血或坏死发生率。

3.2.6 保守性全乳切除的病理学评估

保守性全乳切除手术三种术式中, NSM中乳头后方腺体组织的病理学评估结果是决定是否能进行此类手术的关键。通过对乳头后方腺体组

织进行病理学评估,可在一定程度上预判NAC是否有肿瘤累及。研究显示,乳头后方腺体组织病理学评估阳性的病例,后续NAC切除标本中30%~50%有肿瘤累及^[53-56]。乳头后方腺体组织中出现导管原位癌伴Paget样播散的患者,提示NAC肿瘤累及概率较高^[55]。

术中对乳头后方腺体组织进行冷冻切片的快速病理学诊断是目前在NSM术式中最常用的病理学检查评估方法。如果术中快速冷冻切片病理学检查结果为阴性,则可行NSM手术,如果乳头后方腺体组织见肿瘤累及,则需考虑切除NAC的其它乳腺术式。有研究显示乳头后方腺体组织的术中快速冷冻切片病理学评估的特异性较好,可达90%以上;敏感性报道高低不一,64%~92%均有报道^[54, 57-59]。乳头后方腺体组织阳性主要包括导管原位癌和浸润性癌的累及,阳性病例中导管原位癌更为常见^[54]。乳头后方腺体组织出现小叶原位癌是否视为阳性目前尚存争议。经典型小叶原位癌被认为是一种危险因素,而多形性小叶原位癌的生物行为更接近于导管原位癌。对于乳头后方腺体组织出现导管上皮不典型增生的患者,仍可保留NAC^[55]。

乳头后方腺体组织术中快速冷冻切片与术后常规石蜡包埋组织切片病理学检查的一致性较高,文献报道在90%以上^[38, 55, 60]。但术中快速冷冻切片病理学评估存在假阴性和假阳性的可能,其假阴性率文献报道为1.2%~9.8%^[38, 54-60]。假阴性的可能原因包括:送检的NAC基底组织切除不全;送检组织较小,有时含有脂肪组织,冷冻制片比较困难,容易导致送检组织制片不全;形态比较温和的肿瘤,如低级别导管原位癌、分化好的浸润性癌、小叶癌等,冷冻切片中有时肿瘤细胞与良性的上皮增生性病变更难以区分,导致低估性诊断。术中快速冷冻切片病理学评估也存在假阳性的可能^[57-58],冷冻切片中的导管上皮不典型增生、旺炽性乳头状瘤等病变可能导致假阳性的诊断,从而导致不必要的NAC切除。

乳头后方腺体组织病理学检查评估方法除术中冷冻切片评估之外,也有部分机构推荐石蜡包埋组织切片检测乳头后方腺体组织^[61],以决定是否行NSM。

3.2.7 保守性全乳切除和放疗

乳腺癌外科切除术式演进的主要逻辑线是从注重肿瘤安全性到安全性和生活质量并重为考量目标。对于肿瘤相对局限的早期患者,从扩大根治术到局部肿瘤切除后全乳及原瘤床的辅助放疗,保留乳腺的治疗方案已被证实疗效和安全性等同于改良根治术而成为部分早期乳腺癌患者的标准治疗选择^[62]。但在肿瘤弥散分布、复发风险相对高或有家族性遗传性乳腺癌倾向如BRCA1/2基因突变的病患群体中,以改良根治手术为主的全乳切除术仍然是标准术式。虽然改良根治术保留了胸肌,使病患的长期生活质量较传统根治手术有所改善,但美容外观上的缺失可能殃及病患长期心理健康。1991年Toth和Lappert率先报道了改良后的全乳切除术-SSM,为后期的乳房重建储备了足够的皮肤组织,从而使重建成为可能^[63]。对于SSM手术的肿瘤安全性,多个研究已显示SSM的后续局部复发概率与改良根治手术相似^[64-66]。NSM是对于SSM的进一步改良,SSM术后约80%的病患报告了重建的NAC的并发症,相反NSM术后患者的评价和满意度均有积极报道^[67-68]。目前在NSM治疗中,有几个关键问题尚未达成共识,如患者适应证的选择、NSM术中或术后是否加用或联合局部放疗、NSM本身术式是否有进一步改进空间等,而这些问题最终指向的是保留NAC后肿瘤复发的安全性即术后局部复发率问题,本章节就放疗在NSM中的可能地位进行阐述和探讨。

NSM术式肿瘤安全性的基础为NAC无隐匿性的肿瘤累及,然而既往文献中所报道的NAC肿瘤的累及率为0%~58%,肿瘤累及率的差异与原发肿瘤大小、部位、腋窝淋巴结是否阳性等相关^[69]。对于NSM病例选择的不肯定和对病患NAC是否肿瘤累及的不确定促使一些研究探讨NSM联合术中和术后放疗的可能。

3.2.7.1 外照射研究

外照射在NSM手术后的应用并不常见,文献报道的结合外照射的病患例数少,其中瑞典Karolinska研究所的Benediktsson等^[70]于1988—1994年前瞻性地入组了216例患者行NSM手术治疗,73.6%多发病灶,64.8%为T₁期病灶,33.8%

为T₂期病灶,40%患者淋巴结阳性。经过中位随访13年后,研究显示,10年的总生存率达80.5%,中位局部复发时间为2.9年,其中局部复发时间小于3年的早期复发患者的OS明显低于复发时间大于3年的晚期复发患者。该研究中有47例患者接受了术后辅助放疗,研究最终显示接受放疗的患者中局部复发率为8.5%,而未接受放疗的患者局部复发率高达28.4%,该研究结果显示局部放疗能降低局部复发率。瑞典研究中对于美容结果的讨论有限,所有病患均接受假体重建,作者指出在年龄相对较大的患者中双侧乳腺的对称性比年轻患者好。

3.2.7.2 电子线术中放疗 (electron intraoperative treatment, ELIOT)

关于NSM与放疗的结合,除了传统的外照射,IEO报道了针对NSM的特殊术中放疗技术^[16],这也是迄今为止报道NSM病例数最多的一项研究。该研究自2002年起入组病例,接受NSM的指征为无乳头回缩及溢血,术中快速冷冻切片病理学检查结果提示NAC后方无肿瘤累及,肿瘤距离乳头3 cm以上,腋窝淋巴结阴性。采用的手术技术为皮下腺体切除的乳腺切除手术,保留3~5 mm皮肤厚度及皮下血管,同时单独取乳头后方组织进行术中快速冷冻切片病理学检查。如术中快速冷冻切片病理学检查结果为阳性,则切除NAC;如术中快速冷冻切片病理学检查结果为阴性,则开始ELIOT的步骤。具体放疗的靶区为NAC及外扩1 cm范围为计划放疗靶区,放疗剂量为单次电子线16 Gy。基于Yarnold等^[71]的START-pilot研究,乳腺癌复发的放射生物学参数 α/β 值为4,因此,单次16 Gy的剂量相当于常规放疗每次2 Gy的总剂量40~45 Gy,该剂量也是乳腺癌术后辅助放疗的标准剂量。在肿瘤控制效果方面,2012年研究者报道了中位随访期50个月的局部控制率等疗效,在772例浸润性肿瘤患者中,乳腺内复发率为3.6%,NAC复发率为0.8%;在162例原位肿瘤患者中,乳腺其他部位复发率为4.9%,NAC复发率为2.9%。共934例患者中有861例接受放疗,其中只有1.3%的患者出现NAC部位的复发。根据对复发高危因素的分析,研究认为在浸润性肿瘤患者中的高危因素是肿瘤分级

及HER2状态,但NAC复发高危因素则是广泛性导管内癌成分及雌激素受体状态等。另外,在美容效果和并发症方面,75%~85%的患者对术后的美容效果评价为“好”或“满意”。该研究中感染和坏死的发生率为2%~10%,IEO中心分析了另外1001例接受NSM及术中放疗的患者的NAC的坏死率,NAC全部坏死率为3.5%(35例),部分坏死率为5.5%(55例),最终NAC因并发症而切除的患者为50例(5.5%)^[15]。

以上两项临床研究是在NSM中为数不多的前瞻性探索研究,尤其是IEO的研究设计可圈可点,并且两项研究结果均表明不管是术后放疗(瑞典研究)还是术中放疗(意大利研究)联合NSM都能降低局部复发率,但值得关注的是瑞典研究中术后患者入组放疗的指征并不很明确,因此评价该研究中放疗是否能降低局部复发率仍需谨慎,反而在对整组患者的局部复发部位的分析中,显示77%的患者的复发部位为同侧象限,此结果也提示了加强原病灶瘤床区局部治疗的必要性。

对于IEO系列研究的解读就更需谨慎。Petit等^[15]在随访26个月时对部分NAC术后石蜡包埋组织切片阳性或切缘较近的患者进行了分析,统计发现有79例患者NAC术中快速冷冻切片病理学检查结果为阴性,而后期石蜡包埋标本阳性;另外有81例患者术中切缘近,需二次手术切除才达到阴性,总共160例患者在接受手术及放疗随访26个月后,无一例出现局部复发。虽然此结果提示术中放疗可能会杀灭手术中残留的亚临床病灶,但整个NSM联合术中放疗的系列研究中的患者是高度选择的,以临床复发低危患者为主。在IEO同一研究中心针对保乳术后患者瘤床区术中电子线加量放疗的前瞻性临床研究中^[72],术中放疗组局部复发率控制并不理想。自2001年起IEO进行保乳术后同期术中电子线放疗的研究,共入组1 305例患者,肿瘤大小均小于2.5 cm,保乳术后随机分为术中电子线单次21 Gy放疗及术后全乳放疗及后期瘤床加量至60 Gy,其中T₁期患者84%,ALN阴性患者73%,90%患者ER(+).中位随访期5.8年后,在原瘤床区域发生的“true recurrence”术中放疗组(2.4%)显著大

于术后全乳+瘤床放疗组(0.4%)。对比此研究和NSM术中放疗的研究,不难发现首先患者入组标准是有差异的,其次术中放疗技术在目前是非主流的。即使在保乳治疗中,ELIOT的复发率也比常规放疗高,而用ELIOT取代整个胸壁的照射及区域淋巴结的照射,也是值得商榷的。

放疗能否降低NSM局部复发率还需对比其他未联合放疗的NSM研究,表1综述了不同NSM研究的患者入组标准及局部复发情况^[16,70,73-79]。

对比不同的研究可以发现多数研究对入组肿瘤的大小要求在3 cm以下,肿瘤距乳头距离至少1 cm,Munhoz等^[78]的研究要求肿瘤距乳头至少5 cm,另外需要排除其他可能的NAC侵犯及皮肤侵犯的高危因素,如无溢血/乳头回缩、非炎性乳腺癌等。标准类似的患者入组标准都是为了确保NSM手术后局部复发的安全性,同时涉及放疗的研究对比未放疗的研究,局部复发率相似,在这些背景条件的存在下,局部放疗在NSM中还有多大存在的价值?

从NSM治疗的根本原则出发,患者的选择和手术质控是整个治疗的关键。从本质上分析NSM这种术式,其实是为了后期重建而改良的乳腺全切除术,探讨放疗在NSM中的地位还需回归到乳腺癌切除术后辅助放疗的目的层面。

丹麦研究和加拿大温哥华研究在上世纪末就已证实在复发高危的乳腺癌患者中,给予局部胸壁及区域淋巴结放疗后不仅能降低近2/3局部复发率,还能提高约10%的总生存率^[80-82]。因此在复发高危患者如淋巴结转移数目较多及原发肿瘤病灶较大的患者中,根治术后推荐局部胸壁及区域淋巴结放疗。在这个前提下,结合表1中放疗和不放疗的研究结果对比,如果NSM挑选的患者肿瘤足够小,距离乳头距离足够远,术中快速冷冻切片病理学检查乳头下方组织无肿瘤累及,术中前哨腋窝淋巴结阴性,换言之,复发低危的患者可能不需要术中放疗及术后放疗的参与;如果是复发高危的患者接受了NSM,如腋窝淋巴结阳性数目大于等于4枚,肿块大于5 cm,则需要相应的术后行局部胸壁、NAC及区域淋巴结的辅助放疗;在复发风险中危的患者中是否要联合放疗,以何种放疗方式介入,放疗的剂量如何确

表1 不同NSM的研究的患者入组标准及局部复发情况

作者	患者数	放疗	放疗方式	随访时间 (中位)	肿瘤大小、淋巴结或分期	LR/%
Benediktsson 2008 ^[70]	216	47	EBRT	13年	pT _{is} -T ₃ 期 N (+) 为87例	No RT/RT 20.8/8.5
Petit 2012 ^[16]	934	900	ELIOT (875例) EBRT+/-ELIOT (25例)	50.0个月	pT _{is} -T ₃ 期 N (+) 为422例	5.1
Gerber 2009 ^[73]	60	16	EBRT	101.0个月	0-III B N (+) 为32例	11.7
Sacchini 2006 ^[74]	68	No	/	24.6个月	pT _{is} ~T ₁ 期 N (+) 为7例	3
Boneti 2011 ^[75]	293	22	EBRT	25.3~38.2个月	/	LRR: 4.7
Crowe 2008 ^[76]	58	N/A	/	41个月	N (+) 为10例	1.7
Wijayanayagam 2008 ^[77]	35	N/A	/	-	T _{is} 或 I~II期	-
Monhoz 2013 ^[78]	106 / 158	N/A		65.6个月		3.7
Poruk 2015 ^[79]	130	36	EBRT	25.8个月	0~IV期	0.8

*: 包含skin sparing mastectomy。

定等则需要更多的临床研究和数据来说明, 有待后期更多的临床实践和探讨。

3.2.8 小结

NSM手术是改良根治术后的一种改进, 基于既往的临床研究, 高危复发患者如大于等于4枚以上的淋巴结转移, 或肿块大于5 cm的患者需要接受术后辅助放疗。中危复发的患者 (淋巴结1~3枚转移) 是否接受放疗需要考虑复发风险以及放疗对美容效果等的影响。

NAC的术中电子线放疗常规应用于NSM手术的患者存在争议, 特别是患者肿瘤足够小, 距离乳头距离足够远, 术中快速冷冻切片病理学检查乳头下方组织无肿瘤累及, 术中前哨淋巴结阴性的患者。但是对于乳头乳晕后方切缘假阴性或近切缘的患者应该考虑给予局部放疗。单纯应用ELIOT技术在NSM手术后淋巴结有转移的患者中的价值还需要更长时间的随访或前瞻性研究的支持。

3.3 保守性全乳切除的术后并发症

保守性全乳切除术包括SSM、NSM以及SRM后续会进一步行相应的乳房重建术。其并发症^[20, 83]包括: ① 水肿和血清肿的发生

率约为4%, 2%的患者因血肿行非计划手术清创; ② 感染的发生率为2.6%~8.0%, 需要进行抗生素治疗的比率约为2%; ③ 皮瓣坏死: 部分或全层皮瓣缺血坏死率为3.0%~14.6%, 平均为3.0%~4.0%; ④ 植入物丢失的发生率为0.7%~5.0%, 后续主要应用自体组织如背阔肌皮瓣进行二次修复, 或取出植入物, 关闭切口; ⑤ 各种非计划再次住院手术: 相关报道很少, 小样本研究提示其发生率低于10%; ⑥ 乳头乳晕坏死: NSM由于保留了NAC, 乳头乳晕坏死率上升, 约占15%, 故总体并发症相比SSM术后明显增加 (22.6% vs 14.0%)^[83]。文献报道的NSM术后乳头坏死率区间较大, 为0.0%~19.0%^[84-85], 与术后放疗、吸烟、切口选择及电刀的使用等有关^[86]。与切口愈合相关的皮瓣或乳头乳晕缺血坏死等并发症一般可通过非手术处理换药、高压氧疗或二次手术予以清创、植皮、皮瓣转移等方式修复^[87]。除此之外, 乳头乳晕区的感觉异常和疼痛也是NSM术后的并发症之一。Araco等^[88]的回顾性研究发现, 与乳房下皱襞切口相比, 乳晕旁切口在术后6个月发生乳头乳晕区感觉异常的风险提高了2.7倍, 乳晕区疼痛

的风险提高了3.5倍。

并发症与患者年龄、基础状态（吸烟/糖尿病）、BMI、乳房大小及是否下垂、重建方式、切口选择、手术操作以及后续重建方式等相关^[89]。最近也有研究证实，采取新型的手术方式包括采用机器人或经腋窝腔镜辅助进行保守性全乳切除，与传统开放手术相比，术后并发症减少^[90]；但meta分析显示两种操作差异无统计学意义^[91]。腔镜下手术采用充气法还是非充气法^[92]、胸肌前及胸肌后假体植入^[93]等不同方法，也会对术后并发症的发生率产生影响，期待更多设计优良的临床研究和随访来探讨。

[参 考 文 献]

- [1] NAVA M B, CATANUTO G, PENNATI A, et al. Conservative mastectomies [J]. *Aesthetic Plast Surg*, 2009, 33(5): 681–686.
- [2] NAVA M B, ROCCO N, CATANUTO G. Conservative mastectomies: an overview [J]. *Gland Surg*, 2015, 4(6): 463–466.
- [3] BILLAR J A Y, DUECK A C, GRAY R J, et al. Preoperative predictors of nipple-areola complex involvement for patients undergoing mastectomy for breast cancer [J]. *Ann Surg Oncol*, 2011, 18(11): 3123–3128.
- [4] MALLON P, FERON J G, COUTURAUD B, et al. The role of nipple-sparing mastectomy in breast cancer: a comprehensive review of the literature [J]. *Plast Reconstr Surg*, 2013, 131(5): 969–984.
- [5] ZHANG H W, LI Y M, MORAN M S, et al. Predictive factors of nipple involvement in breast cancer: a systematic review and meta-analysis [J]. *Breast Cancer Res Treat*, 2015, 151(2): 239–249.
- [6] KRACOFF-SELLA S L, ALLWEIS T M, BOKOV I, et al. Tumor-to-nipple distance in selecting patients for nipple-sparing mastectomy [J]. *Plast Reconstr Surg Glob Open*, 2020, 8(7): e2963.
- [7] BRACHTEL E F, RUSBY J E, MICHAELSON J S, et al. Occult nipple involvement in breast cancer: clinicopathologic findings in 316 consecutive mastectomy specimens [J]. *J Clin Oncol*, 2009, 27(30): 4948–4954.
- [8] WANG J L, XIAO X L, WANG J M, et al. Predictors of nipple-areolar complex involvement by breast carcinoma: Histopathologic analysis of 787 consecutive therapeutic mastectomy specimens [J]. *Ann Surg Oncol*, 2012, 19(4): 1174–1180.
- [9] 郭美琴, 姜 军. 乳腺癌保留皮肤乳房切除术的现状和存在的问题 [J]. *中国普外基础与临床杂志*, 2006, 13(3): 351–354.
- GUO M Q, JIANG J. Status and controversy on skin-sparing mastectomy for breast cancer [J]. *Chin J Bases Clin Gen Surg*, 2006, 13(3): 351–354.
- [10] CARLSON G W. Technical advances in skin sparing mastectomy [J]. *Int J Surg Oncol*, 2011, 2011: 396901.
- [11] YI M, KRONOWITZ S J, MERIC-BERNSTAM F, et al. Local, regional, and systemic recurrence rates in patients undergoing skin-sparing mastectomy compared with conventional mastectomy [J]. *Cancer*, 2011, 117(5): 916–924.
- [12] LANITIS S, TEKKIS P P, SGOURAKIS G, et al. Comparison of skin-sparing mastectomy versus non-skin-sparing mastectomy for breast cancer: a meta-analysis of observational studies [J]. *Ann Surg*, 2010, 251(4): 632–639.
- [13] AGUSTI A, WARD A, MONTGOMERY C, et al. Aesthetic and oncologic outcomes after one-stage immediate breast reconstruction using a permanent biodimensional expandable implant [J]. *J Plast Reconstr Aesthet Surg*, 2016, 69(2): 211–220.
- [14] LEE S B, LEE J W, KIM H J, et al. Long-term outcomes of patients with breast cancer after nipple-sparing mastectomy/skin-sparing mastectomy followed by immediate transverse rectus abdominis musculocutaneous flap reconstruction: Comparison with conventional mastectomy in a single center study [J]. *Medicine (Baltimore)*, 2018, 97(18): e0680.
- [15] PETIT J Y, VERONESI U, ORECCHIA R, et al. Nipple sparing mastectomy with nipple areola intraoperative radiotherapy: one thousand and one cases of a five years experience at the European institute of oncology of Milan (EIO) [J]. *Breast Cancer Res Treat*, 2009, 117(2): 333–338.
- [16] PETIT J Y, VERONESI U, ORECCHIA R, et al. Risk factors associated with recurrence after nipple-sparing mastectomy for invasive and intraepithelial neoplasia [J]. *Ann Oncol*, 2012, 23(8): 2053–2058.
- [17] HEADON H L, KASEM A, MOKBEL K. The oncological safety of nipple-sparing mastectomy: a systematic review of the literature with a pooled analysis of 12 358 procedures [J]. *Arch Plast Surg*, 2016, 43(4): 328–338.
- [18] DE LA CRUZ L, MOODY A M, TAPPY E E, et al. Overall survival, disease-free survival, local recurrence, and nipple-areolar recurrence in the setting of nipple-sparing mastectomy: a meta-analysis and systematic review [J]. *Ann Surg Oncol*, 2015, 22(10): 3241–3249.
- [19] SALANI B, ATALLAH Á N, RIERA R, et al. Nipple-areola and skin-sparing mastectomy for the treatment of breast cancer [D]. *Cochrane Database of Systematic Reviews*, 2016.
- [20] WU Z Y, KIM H J, LEE J W, et al. Breast cancer recurrence in the nipple-areola complex after nipple-sparing mastectomy with immediate breast reconstruction for invasive breast cancer [J]. *JAMA Surg*, 2019, 154(11): 1030–1037.
- [21] WU Z Y, KIM H J, LEE J W, et al. Long-term oncologic outcomes of immediate breast reconstruction vs conventional mastectomy alone for breast cancer in the setting of neoadjuvant

- chemotherapy [J] . *JAMA Surg*, 2020, 155(12): 1142–1150.
- [22] LOTAN A M, TONGSON K C, POLICE A M, et al. Mastectomy incision design to optimize aesthetic outcomes in breast reconstruction [J] . *Plast Reconstr Surg Glob Open*, 2020, 8(9): e3086.
- [23] DAYICIOGLU D, TUGERTIMUR B, ZEMINA K, et al. Vertical mastectomy incision in implant breast reconstruction after skin sparing mastectomy: advantages and outcomes [J] . *Ann Plast Surg*, 2016, 76(Suppl 4): S290–S294.
- [24] ENDARA M, CHEN D, VERMA K, et al. Breast reconstruction following nipple-sparing mastectomy: a systematic review of the literature with pooled analysis [J] . *Plast Reconstr Surg*, 2013, 132(5): 1043–1054.
- [25] DAAR D A, ABDOU S A, ROSARIO L, et al. Is there a preferred incision location for nipple-sparing mastectomy? A systematic review and meta-analysis [J] . *Plast Reconstr Surg*, 2019, 143(5): 906e–919e.
- [26] FREY J D, SALIBIAN A A, LEVINE J P, et al. Incision choices in nipple-sparing mastectomy: a comparative analysis of outcomes and evolution of a clinical algorithm [J] . *Plast Reconstr Surg*, 2018, 142(6): 826e–835e.
- [27] PARK S, YOON C, BAE S J, et al. Comparison of complications according to incision types in nipple-sparing mastectomy and immediate reconstruction [J] . *Breast*, 2020, 53: 85–91.
- [28] WILLEY S C, FAN K L, LUVisA K, et al. Predicting ischemic complications in the inframammary approach to nipple-sparing mastectomy: the midclavicular-to-inframammary fold measurement [J] . *Plast Reconstr Surg*, 2020, 145(2): 251e–262e.
- [29] SALIBIAN A A, BEKISZ J M, FREY J D, et al. Comparing incision choices in immediate microvascular breast reconstruction after nipple-sparing mastectomy: Unique considerations to optimize outcomes [J] . *Plast Reconstr Surg*, 2021, 148(6): 1173–1185.
- [30] DIETZ J, FEDELE G. Skin reduction nipple-sparing mastectomy [J] . *Ann Surg Oncol*, 2015, 22(10): 3404.
- [31] CHUNG J H, HWANG Y J, JUNG S P, et al. Immediate reconstruction of large ptotic breasts following vertical reduction pattern nipple-sparing mastectomy [J] . *J Breast Cancer*, 2021, 24(3): 289–300.
- [32] NAVA M B, CORTINOVIS U, OTTOLENGHI J, et al. Skin-reducing mastectomy [J] . *Plast Reconstr Surg*, 2006, 118(3): 603–610.
- [33] LA PADULA S, BILLON R, SCHONAUER F, et al. Skin-reducing oncoplasty: a new concept and classification in breast cancer surgery [J] . *Ann Chir Plast Esthet*, 2018, 63(4): 285–293.
- [34] SCHEFLAN M, MAISEL LOTAN A, ALLWEIS T M. Trans-vertical mastectomy with immediate implant-based reconstruction: a retrospective, observational study [J] . *Aesthet Surg J*, 2018, 39(7): 733–742.
- [35] ALBRIGHT W B, HAWKES P J. The bell pattern: a novel breast incision approach to skin-reducing mastectomies [J] . *Aesthet Surg J Open Forum*, 2020, 2(1): ojz031.
- [36] RICHARDSON H, MA G. The goldilocks mastectomy [J] . *Int J Surg*, 2012, 10(9): 522–526.
- [37] BUSTOS S S, NGUYEN M D, HARLESS C A, et al. The goldilocks procedure with and without implant-based immediate breast reconstruction in obese patients: the mayo clinic experience [J] . *Plast Reconstr Surg*, 2021, 148(4): 703–716.
- [38] HEINZEN R N, DE BARROS A C S D, CARVALHO F M, et al. Nipple-sparing mastectomy for early breast cancer: the importance of intraoperative evaluation of retroareolar margins and intra-nipple duct removal [J] . *Gland Surg*, 2020, 9(3): 637–646.
- [39] WEBER W P, HAUG M, KURZEDER C, et al. Oncoplastic Breast Consortium consensus conference on nipple-sparing mastectomy [J] . *Breast Cancer Res Treat*, 2018, 172(3): 523–537.
- [40] RUSBY J E, BRACHTEL E F, TAGHIAN A, et al. Microscopic anatomy within the nipple: implications for nipple-sparing mastectomy [J] . *Am J Surg*, 2007, 194(4): 433–437.
- [41] RUSBY J E, BRACHTEL E F, MICHAELSON J S, et al. Breast duct anatomy in the human nipple: three-dimensional patterns and clinical implications [J] . *Breast Cancer Res Treat*, 2007, 106(2): 171–179.
- [42] SMITH B L, COOPEY S B. Nipple-sparing mastectomy [J] . *Adv Surg*, 2018, 52(1): 113–126.
- [43] TANG R, COOPEY S B, MERRILL A L, et al. Positive nipple margins in nipple-sparing mastectomies: rates, management, and oncologic safety [J] . *J Am Coll Surg*, 2016, 222(6): 1149–1155.
- [44] JENSEN J A, LIN J H, KAPOOR N, et al. Surgical delay of the nipple-areolar complex: a powerful technique to maximize nipple viability following nipple-sparing mastectomy [J] . *Ann Surg Oncol*, 2012, 19(10): 3171–3176.
- [45] LOUGHRAN C F, KEELING C R. Seeding of tumour cells following breast biopsy: a literature review [J] . *Br J Radiol*, 2011, 84(1006): 869–874.
- [46] LIEBENS F, CARLY B, CUSUMANO P, et al. Breast cancer seeding associated with core needle biopsies: a systematic review [J] . *Maturitas*, 2009, 62(2): 113–123.
- [47] UEMATSU T, KASAMI M. The use of positive core wash cytology to estimate potential risk of needle tract seeding of breast cancer: directional vacuum-assisted biopsy versus automated core needle biopsy [J] . *Breast Cancer*, 2010, 17(1): 61–67.
- [48] SEITZ I A, NIXON A T, FRIEDEWALD S M, et al. “NACsomes”: a new classification system of the blood supply to the nipple areola complex (NAC) based on diagnostic breast MRI exams [J] . *J Plast Reconstr Aesthet Surg*, 2015, 68(6): 792–799.
- [49] WANG D W, XIONG S X, AI T, et al. The use of DCE-MRI to evaluate the blood supply to the nipple-areola complex: a

- study in 245 Asian women [J] . *Aesthet Surg J*, 2021, 41(6): NP346–NP354.
- [50] DUA M M, BERTONI D M, NGUYEN D, et al. Using intraoperative laser angiography to safeguard nipple perfusion in nipple-sparing mastectomies [J] . *Gland Surg*, 2015, 4(6): 497–505.
- [51] PRUIMBOOM T, SCHOLS R M, VAN KUIJK S M, et al. Indocyanine green angiography for preventing postoperative mastectomy skin flap necrosis in immediate breast reconstruction [J] . *Cochrane Database Syst Rev*, 2020, 4: CD013280.
- [52] ELMELEGY N, SHOKR T, OSAMA M. Nipple-areola complex ischemia or necrosis in freestyle perforator flap reduction mammoplasty operations [J] . *Aesthetic Plast Surg*, 2019, 43(6): 1506–1514.
- [53] ALPEROVICH M, CHOI M, KARP N S, et al. Nipple-sparing mastectomy and sub-areolar biopsy: to freeze or not to freeze? evaluating the role of sub-areolar intraoperative frozen section [J] . *Breast J*, 2016, 22(1): 18–23.
- [54] HOGAN K O, LAI S M, WAGNER J L, et al. The utility of intraoperative retroareolar margin frozen section assessment and the management of atypical epithelial proliferative lesions at the retroareolar margin in nipple-sparing mastectomies [J] . *Ann Diagn Pathol*, 2021, 51: 151697.
- [55] MA L X, MICHAELS A Y, GINTER P S. Subareolar tissue biopsy predicts occult nipple involvement in nipple-sparing mastectomies [J] . *Am J Clin Pathol*, 2022, 157(2): 266–272.
- [56] MORALES PIATO J R, AGUIAR F N, MOTA B S, et al. Improved frozen section examination of the retroareolar margin for prediction of nipple involvement in breast cancer [J] . *Eur J Surg Oncol*, 2015, 41(8): 986–990.
- [57] EISENBERG R E K, CHAN J S Y, SWISTEL A J, et al. Pathological evaluation of nipple-sparing mastectomies with emphasis on occult nipple involvement: The Weill-Cornell experience with 325 cases [J] . *Breast J*, 2014, 20(1): 15–21.
- [58] SUAREZ-ZAMORA D A, BARRERA-HERRERA L E, PALAU-LAZARO M A, et al. Accuracy and interobserver agreement of retroareolar frozen sections in nipple-sparing mastectomies [J] . *Ann Diagn Pathol*, 2017, 29: 46–51.
- [59] D'ALONZO M, PECCHIO S, CAMPISI P, et al. Nipple-Sparing Mastectomy: Reliability of sub-areolar sampling and frozen section in predicting occult nipple involvement in breast cancer patients [J] . *Eur J Surg Oncol*, 2018, 44(11): 1736–1742.
- [60] KNEUBIL M C, LOHSIRIWAT V, CURIGLIANO G, et al. Risk of locoregional recurrence in patients with false-negative frozen section or close margins of retroareolar specimen in nipple-sparing mastectomy [J] . *Ann Surg Oncol*, 2012, 19(13): 4117–4123.
- [61] CAMP M S, COOPEY S B, TANG R, et al. Management of positive sub-areolar/nipple duct margins in nipple-sparing mastectomies [J] . *Breast J*, 2014, 20(4): 402–407.
- [62] FISHER B, ANDERSON S, BRYANT J, et al. Twenty-year follow-up of a randomized trial comparing total mastectomy, lumpectomy, and lumpectomy plus irradiation for the treatment of invasive breast cancer [J] . *N Engl J Med*, 2002, 347(16): 1233–1241.
- [63] TOTH B A, LAPPERT P. Modified skin incisions for mastectomy: the need for plastic surgical input in preoperative planning [J] . *Plast Reconstr Surg*, 1991, 87(6): 1048–1053.
- [64] KROLL S S, KHOO A, SINGLETARY S E, et al. Local recurrence risk after skin-sparing and conventional mastectomy: a 6-year follow-up [J] . *Plast Reconstr Surg*, 1999, 104(2): 421–425.
- [65] MEDINA-FRANCO H, VASCONEZ L O, FIX R J, et al. Factors associated with local recurrence after skin-sparing mastectomy and immediate breast reconstruction for invasive breast cancer [J] . *Ann Surg*, 2002, 235(6): 814–819.
- [66] SPIEGEL A J, BUTLER C E. Recurrence following treatment of ductal carcinoma in situ with skin-sparing mastectomy and immediate breast reconstruction [J] . *Plast Reconstr Surg*, 2003, 111(2): 706–711.
- [67] DIDIER F, RADICE D, GANDINI S, et al. Does nipple preservation in mastectomy improve satisfaction with cosmetic results, psychological adjustment, body image and sexuality? [J] . *Breast Cancer Res Treat*, 2009, 118(3): 623–633.
- [68] DJOHAN R, GAGE E, GATHERWRIGHT J, et al. Patient satisfaction following nipple-sparing mastectomy and immediate breast reconstruction: an 8-year outcome study [J] . *Plast Reconstr Surg*, 2010, 125(3): 818–829.
- [69] CHUNG A P, SACCHINI V. Nipple-sparing mastectomy: where are we now? [J] . *Surg Oncol*, 2008, 17(4): 261–266.
- [70] BENEDIKTSSON K P, PERBECK L. Survival in breast cancer after nipple-sparing subcutaneous mastectomy and immediate reconstruction with implants: a prospective trial with 13 years Median follow-up in 216 patients [J] . *Eur J Surg Oncol EJSO*, 2008, 34(2): 143–148.
- [71] YARNOLD J, ASHTON A, BLISS J, et al. Fractionation sensitivity and dose response of late adverse effects in the breast after radiotherapy for early breast cancer: long-term results of a randomised trial [J] . *Radiother Oncol*, 2005, 75(1): 9–17.
- [72] VERONESI U, ORECCHIA R, MAISONNEUVE P, et al. Intraoperative radiotherapy versus external radiotherapy for early breast cancer (ELIOT): a randomised controlled equivalence trial [J] . *Lancet Oncol*, 2013, 14(13): 1269–1277.
- [73] GERBER B, KRAUSE A, DIETERICH M, et al. The oncological safety of skin sparing mastectomy with conservation of the nipple-areola complex and autologous reconstruction: an extended follow-up study [J] . *Ann Surg*, 2009, 249(3): 461–468.
- [74] SACCHINI V, PINOTTI J A, BARROS A C S D, et al. Nipple-sparing mastectomy for breast cancer and risk reduction: oncologic or technical problem? [J] . *J Am Coll Surg*, 2006, 203(5): 704–714.

- [75] BONETI C, YUEN J, SANTIAGO C, et al. Oncologic safety of nipple skin-sparing or total skin-sparing mastectomies with immediate reconstruction [J] . J Am Coll Surg, 2011, 212(4): 686-693; discussion 693-695.
- [76] CROWE J P, PATRICK R J, YETMAN R J, et al. Nipple-sparing mastectomy update: one hundred forty-nine procedures and clinical outcomes [J] . Arch Surg, 2008, 143(11): 1106-1110; discussion 1110.
- [77] WIJAYANAYAGAM A, KUMAR A S, FOSTER R D, et al. Optimizing the total skin-sparing mastectomy [J] . Arch Surg, 2008, 143(1): 38-45; discussion 45.
- [78] MUNHOZ A M, MONTAG E, GEMPERLI R. Oncoplastic breast surgery: indications, techniques and perspectives [J] . Gland Surg, 2013, 2(3): 143-157.
- [79] PORUK K E, YING J, CHIDESTER J R, et al. Breast cancer recurrence after nipple-sparing mastectomy: one institution's experience [J] . Am J Surg, 2015, 209(1): 212-217.
- [80] OVERGAARD M, JENSEN M B, OVERGAARD J, et al. Postoperative radiotherapy in high-risk postmenopausal breast-cancer patients given adjuvant tamoxifen: Danish Breast Cancer Cooperative Group DBCG 82c randomised trial [J] . Lancet, 1999, 353(9165): 1641-1648.
- [81] OVERGAARD M, HANSEN P S, OVERGAARD J, et al. Postoperative radiotherapy in high-risk premenopausal women with breast cancer who receive adjuvant chemotherapy. Danish Breast Cancer Cooperative Group 82b Trial [J] . N Engl J Med, 1997, 337(14): 949-955.
- [82] RAGAZ J, OLIVOTTO I A, SPINELLI J J, et al. Locoregional radiation therapy in patients with high-risk breast cancer receiving adjuvant chemotherapy: 20-year results of the British Columbia randomized trial [J] . J Natl Cancer Inst, 2005, 97(2): 116-126.
- [83] AGHA R A, AL OMRAN Y, WELLSTEAD G, et al. Systematic review of therapeutic nipple-sparing versus skin-sparing mastectomy [J] . BJS Open, 2018, 3(2): 135-145.
- [84] MUNHOZ A M, ALDRIGHI C M, MONTAG E, et al. Clinical outcomes following nipple - areola-sparing mastectomy with immediate implant-based breast reconstruction: a 12-year experience with an analysis of patient and breast-related factors for complications [J] . Breast Cancer Res Treat, 2013, 140(3): 545-555.
- [85] DE ALCANTARA FILHO P, CAPKO D, BARRY J M, et al. Nipple-sparing mastectomy for breast cancer and risk-reducing surgery: the Memorial Sloan-Kettering Cancer Center experience [J] . Ann Surg Oncol, 2011, 18(11): 3117-3122.
- [86] MURTHY V, CHAMBERLAIN R S. Defining a place for nipple sparing mastectomy in modern breast care: an evidence based review [J] . Breast J, 2013, 19(6): 571-581.
- [87] ROBERTSON S A, JEEVARATNAM J A, AGRAWAL A, et al. Mastectomy skin flap necrosis: challenges and solutions [J] . Breast Cancer (Dove Med Press), 2017, 9: 141-152.
- [88] ARACO A, ARACO F, SORGE R, et al. Sensitivity of the nipple-areola complex and areolar pain following aesthetic breast augmentation in a retrospective series of 1200 patients: periareolar versus submammary incision [J] . Plast Reconstr Surg, 2011, 128(4): 984-989.
- [89] ROUBAUD M S, CAREY J N, VARTANIAN E, et al. Breast reconstruction in the high-risk population: current review of the literature and practice guidelines [J] . Gland Surg, 2021, 10(1): 479-486.
- [90] LEE J, PARK H S, LEE H, et al. Post-operative complications and nipple necrosis rates between conventional and robotic nipple-sparing mastectomy [J] . Front Oncol, 2021, 10: 594388.
- [91] FILIPE M D, DE BOCK E, POSTMA E L, et al. Robotic nipple-sparing mastectomy complication rate compared to traditional nipple-sparing mastectomy: a systematic review and meta-analysis [J] . J Robot Surg, 2022, 16(2): 265-272.
- [92] LEE H, LEE J, LEE K, et al. Comparison between gasless and gas-inflated robot-assisted nipple-sparing mastectomy [J] . J Breast Cancer, 2021, 24(2): 183-195.
- [93] KAPPOS E A, SCHULZ A, REGAN M M, et al. Prepectoral versus subpectoral implant-based breast reconstruction after skin-sparing mastectomy or nipple-sparing mastectomy (OPBC-02/PREPEC): a pragmatic, multicentre, randomised, superiority trial [J] . BMJ Open, 2021, 11(9): e045239.

4 自体组织乳房重建

4.1 共识要点

(1) 自体组织重建术是乳房重建的主要方法之一。

证据级别：高质量；推荐级别：强推荐。

(2) 自体组织的供区主要包括腹部、背部、臀部、大腿等部位，选择不同皮瓣移植取决于患者供受区情况、危险因素、医护团队的能力和和经验以及患者意愿。

推荐级别：强推荐。

(3) 自体组织重建乳房轮廓自然、质地柔软，患者远期的满意度较高。

证据级别：中等质量；推荐级别：强推荐。

(4) 自体组织重建乳房对于放疗的耐受性优于植入物。

证据级别：高质量；推荐级别：强推荐。

(5) 患者接受自体组织乳房重建术后需要一定的康复期，但是不会延迟辅助治疗时间而影响疗效。

证据级别：低质量；推荐级别：强推荐。

(6) 外科医师掌握自体组织乳房重建技术需要一定的学习曲线。

推荐级别：强烈推荐。

(7) 加强术前评估和术中、术后监测，有利于优化手术方案，提高手术安全性与效率。

证据级别：中等质量；推荐级别：强烈推荐。

4.2 文献数据解读

随着乳腺癌综合诊疗技术的不断发展，患者对美观外形以及生活质量的要求日益提升，全乳切除术后的乳房重建技术被广泛应用于临床。自体组织乳房重建有其独特的优势，能够塑造轮廓自然、质地柔软的乳房，在既往接受过放疗、胸壁皮瓣较薄或延期重建的患者中，自体组织尤为适合。

4.2.1 安全性

接受自体组织皮瓣乳房重建手术的乳腺癌患者，对其肿瘤学安全性的顾虑主要在于，乳房重建手术的实施是否会对辅助治疗的及时和顺利实施产生影响，从而改变患者的生存率，以及重建的乳房是否会影响局部区域复发灶的及时发现和诊治。

绝大多数乳腺癌患者通常在全乳切除术后30~40 d开始术后辅助化疗。手术到化疗的时间（time to chemotherapy, TTC）若延长，可能会削减辅助化疗的获益率。目前对于最佳的TTC如何界定尚存争议。一项由美国MD Anderson癌症中心开展的研究^[1]囊括了2005—2010年在加利福尼亚癌症登记处登记在案的24 843例I~III期乳腺癌患者；所有患者按TTC分为4组，分别为TTC≤30 d、31~60 d、61~90 d及≥91 d。经过62.7个月的中位随访时间后，与TTC小于等于30 d的患者相比，TTC大于等于91 d的患者总生存率（OR=1.34, 95% CI: 1.15~1.57）和乳腺癌相关生存率（OR=1.27, 95% CI: 1.05~1.53）均较差，而TTC为31~60 d及61~90 d的患者差异无统计学意义。因此，对于需接受术后辅助化疗的患者，尤其是三阴性乳腺癌，建议化疗的初始时间应在术后90 d以内。对于乳房重建是否会影响乳腺癌辅助化疗的开始时间，其关键点在于术后并发症的处理。美国Mayo医学中心的

研究结果^[2]显示，199例接受了乳腺癌全乳切除术和即刻乳房重建术的患者中有28%的患者发生并发症，其中位TTC为41 d，而未行乳房重建的患者中位TTC为42 d，两组差异无统计学意义（ $P=0.61$ ）。进一步分析在自体组织乳房重建患者中，出现并发症的患者中位TTC为72 d，未出现并发症患者的中位TTC为49 d，两组差异无统计学意义（ $P=0.25$ ）。2015年1篇meta分析纳入14项研究共5 270例乳腺癌患者，其中1 942例患者接受全乳切除术后即刻乳房重建，3 328例患者接受全乳切除术；行重建术后的患者的中位TTC为29~61 d，全乳切除术后的TTC为21~61 d，重建手术并未显著延长TTC^[3]。

对于肿块较大和（或）临床可疑腋窝淋巴结转移的可手术乳腺癌患者而言，术后辅助治疗的及时进行更为重要，因此这部分患者中乳房重建的开展需更谨慎。Tanos等^[4]的研究纳入了2007—2013年的114例此类乳腺癌患者，共分为3组，包括无重建组（26例）、扩张器或假体重建组（38例）和自体组织重建组（50例）。该研究将延误4周以上的辅助治疗均定义为治疗延误，3组的延误率均较高，分别为16%、22%和14%，但差异无统计学意义，提示与未进行乳房重建的患者相比，进行了乳房重建的乳腺癌患者并未因此延误术后辅助治疗的开始时间。对于高危需要接受放疗的患者，在放疗前行即刻自体组织乳房重建不会影响肿瘤局部控制率及远处转移率^[5]。回顾性分析全乳切除后自体组织即刻乳房重建后行放疗（30例）或放疗后二期乳房重建（32例），两组局部复发率（3.3%和3.3%）及远处转移率（10.0%和3.1%）差异无统计学意义^[6]。

总体而言，目前的数据显示，自体组织重建并不会影响肿瘤学的安全性和患者的生存。亚洲人群中，Park等^[7]对2002—2010年在韩国首尔大学附属医院接受全乳切除行即刻重建及未进行重建手术共362例患者（按1:2配比）进行研究发现，即刻重建组5年的无局部复发生存率为96.2%，而无重建组为96.4%，两组差异无统计学意义；其5年无疾病生存率两组差异也无统计学意义（即刻重建组为92.0%；无重建组为

89.9%)。Lee等^[8]对1993年1月—2008年12月在韩国首尔峨山医院因乳腺癌接受全乳切除的6 028例患者进行回顾性分析, 其中NSM/SSM术后即刻带蒂腹壁下动脉穿支皮瓣(deep inferior epigastric artery perforator flap, DIEP)为1 032例, 全乳切除为4 996例, 中位随访分别为94.4个月和110.8个月。即刻再造组5年乳腺癌特异生存率(95.4%和88.1%, $P < 0.001$)和5年无远处转移生存率(93.0%和85.6%, $P < 0.001$)均显著高于未重建组。当然, 乳房重建组获得更好的生存结果的原因尚有待进一步分析, 可能与入组偏移有关。复旦大学附属肿瘤医院对951例重建患者(27.0%的患者接受腹部皮瓣重建, 51.5%的患者接受背阔肌肌皮瓣或联合假体重建, 25.5%的患者接受假体重建)中位随访26.6个月发现, 仅2%的患者发生局部区域性复发^[9]。天津医科大学肿瘤医院对584例接受即刻植入物乳房重建和即刻自体乳房重建的浸润性乳腺癌患者中位随访71.3个月发现, 10年预测患者乳腺癌特异性生存率为88.9%(95% CI: 85.1%~93.0%), 无病生存率为79.6%(95% CI: 74.7%~84.8%), 无局部复发生存率为94.0%(95% CI: 90.3%~97.8%)^[10]; 对即刻植入物乳房重建与即刻自体乳房重建患者进行倾向评分匹配后发现, 接受即刻植入物乳房重建(177例)与接受即刻自体乳房重建(177例)的浸润性乳腺癌患者的远期生存(乳腺癌特异性生存、无病生存、局部无复发生存)差异无统计学意义, 即刻乳房重建的术式选择不会对患者的远期生存带来不良影响。2014年一项研究入组192例肿块较大和(或)临床可疑腋窝淋巴结转移的可手术乳腺癌(Ⅲ期), 其中140例患者行乳腺癌改良根治术, 52例行改良根治术后即刻腹直肌皮瓣重建术, 随访数据显示, 两组间的局部复发和远处转移差异无统计学意义, 重建术后的患者并未显示会影响局部复发灶的发现和辅助治疗的开始时间; 相反这组资料显示, 即刻重建组的5年乳腺癌相关生存率显著高于对照组(84.6% vs 61.2%)^[11]。Stansfield等^[12]对216例即刻游离皮瓣乳房重建患者的研究显示, 局部复发率为3.25%, 中位手术至复发间隔时间为54个月, 复

发后均接受手术切除及术后放疗, 并给予化疗或内分泌治疗, 没有患者再次出现复发。

4.2.2 高危因素

自体组织乳房重建术前需综合性评估肿瘤期别及治疗策略、患者体型、个体心理及病患的要求, 全身情况包括合并的疾病、有无吸烟史等, 供受区的血管条件, 放疗、化疗及内分泌治疗等因素, 选择合适的手术技术和时机来降低重建手术的并发症和失败风险。自体组织重建可能涉及显微外科技术, 应该建立一支经验丰富的多学科团队, 包括放射科、乳腺外科、整形外科及专科护士等^[13-15]。

明确相关危险因素, 有助于制定合适的手术方案, 降低手术并发症, 改善术后美学效果。MROC研究显示, 与植入物乳房重建相比, 背阔肌(OR=1.95, $P=0.026$)、带蒂TRAM(OR=1.89, $P=0.025$)、游离TRAM(OR=1.94, $P=0.011$)和腹壁下动脉穿支皮瓣(deep inferior epigastric artery perforator flap, DIEP)(OR=2.22, $P < 0.001$)出现并发症的风险高。对于严重并发症, PTRAM(OR=1.86, $P=0.044$)和DIEP(OR=1.75, $P=0.004$)较植入物乳房重建有着更高的风险, 但自体重建失败率显著低于植入物重建。并发症相关危险因素还包括年龄大、BMI高、即刻乳房重建、双侧乳房重建和放疗^[16]。与MROC研究认为双侧乳房重建是术后并发症相关危险因素的观点不同, Holoyda等^[17]认为双侧乳房重建与单侧乳房重建的并发症率相似, 但双侧游离皮瓣乳房重建术后即刻并发症率高于双侧带蒂皮瓣。不考虑长期并发症、美学效果和腹部肌肉功能, 带蒂TRAM和游离TRAM因其令人满意的即刻效果而仍常被使用。双侧腹壁浅动脉(superficial inferior epigastric artery, SIEA)显著增加总费用、住院时间和并发症率。

供、受区因素: 良好的血运是重建自体组织成活必需的前提, 需要考虑乳腺手术后是否出现皮肤坏死、切口感染及延迟愈合, 供区及受区切口瘢痕位置、走向、硬度、粘连程度、胸壁肌肉的完整性、胸壁皮肤组织的厚度、弹性及紧张程度, 如供受区因外伤或手术史或大剂量放疗史

不能提供必需的血管条件,则不宜行重建手术。但有经验的重建团队无论是供区皮瓣还是受区血管的选择都有多套备选方案。对于有怀孕生育意愿的乳腺癌患者不宜采用腹直肌肌皮瓣进行乳房重建^[18]。

乳腺癌辅助治疗因素:化疗可造成人体免疫功能下降、抗感染能力降低,新辅助化疗可能增加即刻乳房重建术后皮瓣脂肪坏死及感染的发生率^[19-20]。但Beugels等^[21]的研究表明,新辅助化疗并未增加DIEP乳房重建术后供区并发症、受区并发症以及再手术率。放疗的照射区域会发生纤维组织增生,组织萎缩、血管硬化甚至闭锁,增加术后皮瓣坏死的发生率^[22]。Ly等^[23]对73例接受双侧游离皮瓣乳房再造单侧放疗的患者进行研究,放疗侧和未放疗侧并发症率相似(39.7% vs 38.4%, $P=0.78$)、修整手术率相似(42.5% vs 41.1%, $P=0.29$);放疗侧纤维化发生率高(17.0% vs 0.0%, $P<0.0001$)、多种并发症率高(9.6% vs 0.0%, $P=0.02$),内乳淋巴结放疗是并发症的唯一预测因素($IRR=3.80$, $P=0.01$)。也有研究^[24]结果显示,内分泌治疗中他莫昔芬的使用可能会增加移植皮瓣的血管栓塞风险。

患者心理因素:乳房再造需求与患者的生活条件、受教育背景、家庭状况及对疾病的心理承受能力等因素相关。术前与患者进行充分沟通,让患者了解再造手术的意义和方法、患者获益、风险因素以及不确定因素,了解再造乳房在外形、质地、感觉等方面与正常乳房的差别,建立合理的手术期望,使患者对手术效果有正确的预期。患者的心理状况对乳房再造术选择及获得成功至关重要。对由于各种原因出现明显精神、心理障碍^[25-26];对不能正确面对手术风险、对手术效果期望值过高的患者应谨慎手术^[27]。

近年来随着医学科学技术的进步与革新,即刻自体组织乳房重建因其在保证肿瘤安全性的基础上能使患者获得更好的心理效益、经济成本效益的优势,而成为越来越多外科医师及患者的优先选择,患者参与决策和一支经验丰富的多学科专业重建团队是决定即刻自体组织乳房重建能否成功的重要因素^[28]。

4.2.3 自体组织乳房重建手术方法分类

自体组织用于乳房重建越来越受到术者和患者的重视,临床应用越来越普遍^[29]。在自体组织供区的选择中,应当遵循血供优先原则、经济原则和节省供区原则,患者的体型、乳房形态及供区条件是3个重要的因素^[30]。根据不同自体组织乳房重建手术方式的利与弊,筛选合适的病例进行乳房重建,重要的是要了解患者的期望,并在乳房重建前与患者充分沟通,告知自体重建手术方式、手术过程以及风险和获益,调整其预期^[31]。整形/乳腺外科医师为拟行全乳切除的患者就自体乳房重建方式提供专业意见,必须将肿瘤治疗 and 安全性放在首位,另外还需要考虑患者相关因素,包括合并疾病、自身条件和手术期望值等^[32-33],以选择合适的重建手术方式、皮瓣种类及手术时机。

自体组织本身主要分为带蒂皮瓣和游离皮瓣,最早期用于乳房再造的皮瓣包括任意皮瓣、旋转皮瓣和推进皮瓣^[34],而后由于皮瓣供区损伤较大,重建乳房效果较差,术后并发症发生率高,因此逐渐被摒弃^[35]。当前主要采用3种自体组织瓣技术:①带蒂组织瓣技术,传统的带蒂皮瓣技术以背阔肌肌皮瓣(latissimus dorsi flap, LDF)、单蒂或双蒂TRAM技术为主^[36-37]。近年来,随着穿支血管分离技术的普及,也有应用穿支皮瓣技术进行乳房重建,包括胸背动脉穿支皮瓣技术、肋间动脉穿支皮瓣技术、胸外侧动脉穿支皮瓣技术等^[38]。②游离组织瓣技术,包括游离DIEP、TRAM皮瓣和SIEA皮瓣、臀上动脉穿支皮瓣(superior gluteal artery perforator flap, SGAP)和股深动脉穿支皮瓣(profunda artery perforator flap, PAP)等^[39-44]。③自体组织瓣移植结合假体植入技术,主要以背阔肌肌(皮)瓣联合假体植入技术为主^[45-46]。

应用自体组织瓣乳房重建技术的时机有3种:①即刻重建是指在乳腺癌切除手术同时完成乳房重建手术。即刻重建时,乳房残留组织顺应性好,可以最大程度地保留乳腺美学单位,可以实现最佳的美学效果。②延期重建是指在乳腺癌术后恢复一段时间(一般在手术至少1年后或放疗后半年至1年左右),再行乳房重建手术。

延期重建可以避免放疗对重建乳房的不利影响。

③ 延迟的即刻重建技术是指肿瘤病理学分期尚不能明确时, 通过植入扩张器, 最大程度地保留乳房区域皮肤和美学结构。如果术后不需要放疗, 则在肿瘤术后4周内再行自体组织瓣移植手术; 如患者需要接受放射治疗, 则待放疗结束6个月以上, 再行自体组织瓣重建手术。如此可以最大程度地避免放疗对组织瓣的不利影响, 也可以获得更佳的美学效果^[47-49]。

应用自体组织瓣乳房重建可以实现较好的美学效果。对于肿瘤负荷较大或全身情况较差的患者, 延期重建是更好的选择。当肿瘤切缘或分期尚不能明确时, 可采取延迟的即刻重建技术, 先放置扩张器, 延期选择重建术式。对于需要进行放疗的患者, 扩张器或假体植入并发症比例较自体重建更高, 自体组织可作为较好的选择^[50]。对侧乳房体积较大并伴有下垂的情况下, 自体重建相比植入物重建能带来更高的满意度^[51]。单纯背阔肌重建适合于乳房体积较小的患者; 对于乳房体积较大的患者, 腹部皮瓣可以作为首选供区, 也可考虑行背阔肌联合假体植入; 而对于既往腹部组织量不足、曾行抽脂术或未生育的年轻患者, 不宜选择腹部供区, 可以选择股内侧或臀部的供区^[52-53]。

背阔肌肌皮瓣对于即刻或延期乳房重建而言, 是一个相对简便的常用选择^[54], 尤其是针对较小容量的乳房重建。近年来有越来越多的术者在内镜或机器人的辅助下行背阔肌肌皮瓣乳房重建, 从而缩小切口优化重建效果^[55-56]。对于小一些的缺损, 尤其是肌肉不需要覆盖假体时, 胸背动脉穿支皮瓣 (thoracodorsal artery perforator flap, TDAP) 在某些情况下也是一种替代方式^[57]。倾向采用背阔肌肌皮瓣重建的患者, 如果肌肉组织量不足, 无法达到对称的乳房体积, 或全乳切除术后皮肤缺损大, 亦或放疗后造成皮肤肌肉损伤无法提供足够植入囊腔, 可考虑选择LDF联合假体或扩张器的手术方式进行乳房重建^[45-46]。DeLong等^[58]统计了2008—2010全美住院登记数据库中行背阔肌乳房重建的患者, 其中未联合植入物的纯背阔肌重建仅占23.2%。对于重建术前曾接受过放疗的患者应优选自体组织

联合假体, 有研究报道, 植入物重建的失败率显著高于自体组织背阔肌联合假体重建 (42.2% vs 15.2%)^[59]。2016年Fischer等^[60]对放疗后患者接受植入物重建或植入物联合背阔肌肌皮瓣重建的并发症和结局进行meta分析, 共入组31项研究, 1 275例重建病例, 发现对于术前接受过放疗的患者, 单纯植入物重建失败率是背阔肌肌皮瓣联合假体植入手术的4.33倍; 在所有重建人群中, 植入物重建的失败率也高于背阔肌联合假体植入 (15.0% vs 5.0%)。

自体组织乳房重建的供区来源具有多种选择, 但腹部依然是最佳供区^[61]。腹部作为供区的优点是具有大量可利用的血运良好的组织, 可以根据对侧乳房塑造适合的重建乳房外形, 且供区的瘢痕局限, 类似腹壁整形术后外观^[39]。

带蒂TRAM皮瓣虽然其临床解剖学恒定, 制备方法相对简单, 无需显微外科技术, 从而方便推广应用, 但由于切取全部或部分腹直肌, 可能导致腹壁功能减退, 从而增加供区并发症^[62]。为了减轻供区并发症, 利用腹壁下深血管系统作为供区血管的游离TRAM皮瓣及DIEP被越来越广泛地应用, SIEA皮瓣也被少量应用^[63]。尤其DIEP有着无可比拟的优势, 手术过程中不携带腹直肌和前鞘, 可最大程度地保留供区腹直肌及肋间神经, 且组织血供充足, 重建乳房轮廓、质地自然, 供区并发症低^[40]。

4.2.4 自体组织乳房重建手术并发症

自体组织乳房重建手术的常见受区并发症包括: 术后血肿、切口愈合延迟、血清肿、感染、部分皮瓣坏死、皮瓣完全坏死、脂肪液化、皮瓣表皮坏死等^[64]。随着乳腺癌诊疗技术的不断成熟, 自体组织乳房重建的并发症发生率越来越低^[65-66]。

自体组织根据不同的供区组织来源与手术方式, 所造成的并发症略有不同。背阔肌皮瓣常见的并发症包括血肿、供区血清肿、肩关节活动障碍、供区淋巴瘘及供区延迟愈合^[33, 67]。带蒂TRAM皮瓣常见的并发症包括部分皮瓣坏死、脂肪液化、腹壁膨隆及腹壁疝的发生^[68-69]。DIEP常见的并发症包括部分皮瓣坏死、肚脐斑痕增生、血管危象导致的皮瓣脂肪液化及完全坏

死^[32, 70-71]。PAP特有的常见并发症为淋巴瘘和大腿内侧供区凹陷畸形^[72]。

总体来说,自体组织乳房重建手术的并发症影响因素较多,与皮瓣的类型、患者的全身情况、生活习惯、术者的经验技术以及麻醉护理团队的水平都有密切的关系^[73-74]。高龄、肥胖、吸烟、化疗史和放疗史也是影响自体组织乳房重建并发症发生情况的重要因素^[75-80]。目前证据显示,术前放疗并不会显著增加自体组织术后并发症的发生率^[81]。围手术期系统评估患者的全身和局部情况,选择最为合适的自体组织乳房重建术式,提高手术医师的手术水平、临床经验以及应变能力,完善相关监测技术手段,术后加强麻醉监护和护理,都可以有效地减少并发症的发生^[82]。

自体组织乳房重建的并发症及与植入物乳房重建并发症的比较详见“植入物乳房重建”中的“并发症”部分。

4.2.5 自体组织乳房重建手术术前、术中、术后监测

穿支皮瓣和肌皮瓣乳房重建术需要在术前、术中及术后采用不同方法技术对供区和(或)受区血管情况进行详细评估,从而优化手术进程并及时发现并发症。

术前影像学检查包括:

① MDCTA:具有极高的空间分辨率,能够显示管径0.3 mm以上的血管^[83],通过三维重建[容积重建/最大密度投影]能够获知手术区域血管网与周围结构的三维立体关系,同时还可预测术后皮瓣存活率^[84-86]。大量对照研究均报道,术前应用CTA能够显著减少手术时间,降低术后皮瓣坏死的发生率,显示穿支血管的灵敏度及特异度均接近100%^[87]。缺点在于对较细的3级以上动脉显示率略低^[88-89]。随着技术手段的不断进步,其应用适应证越来越得到拓展,同时可以评估受区血管情况,便于血管吻合方式灵活调整^[90-91]。此外可以同时评估乳房和皮瓣供区的组织量,便于术前精确设计^[92-93]。

② MRA:与MDCTA相比无射线暴露,高软组织分辨率能够更好地显示穿支穿出腹壁筋膜的位置,但空间分辨率略低,能够显示管径0.6 mm以

上的血管。文献报道MRA评估穿支血管准确率高达90%~100%^[94],但大样本研究较少,目前临床上多数仍采用CTA进行术前评估。另有研究显示,MRA评估浅表静脉的能力优于CTA^[95],在腹壁下浅动脉皮瓣的评估中有较好的辅助功能^[96-97]。③ 彩色多普勒超声:常规超声较难准确地辨别穿支血管位置,不易显示穿支与主干血管的关系,与CTA相比假阴性率与假阳性率较高^[98],无法同时显示完整手术区域,并且实时成像不能进行后处理,因此目前彩色多普勒超声推荐用于术前初步指导和术后监测皮瓣血供^[99]。超声造影增强结合三维重建技术在今后可能会更广泛地应用于术前评估^[100-102]。

术中检测推荐使用荧光和(或)吲哚菁绿血管造影技术评估皮瓣和(或)穿支血流灌注。荧光和(或)吲哚菁绿血管造影能够及时发现皮瓣循环的实时变化,如动脉阻塞、静脉血栓与蒂扭转及手术区皮肤血流灌注,评估术后并发症准确性高,并有助于帮助判断可能出现坏死的区域。文献报道使用荧光血管造影评估皮瓣坏死的灵敏度和特异度分别为75%和71%^[103],吲哚菁绿血管造影评估皮肤坏死的灵敏度和特异度分别为100%和91%^[85, 104-108]。

术后监测可借助多种医疗仪器技术对游离皮瓣的血运变化进行监测,大体分为直接监测血管吻合情况本身的仪器;包括彩色多普勒超声(首选)^[99]、流量耦合器及植入性多普勒等;以及对游离皮瓣表面情况进行监测的仪器,如激光多普勒血流仪、近红外及可见光光谱仪等^[109]。近年来还出现了智能手机软件、欧拉影像放大技术等应用。自体组织重建术后72 h内皮瓣的护理和监测对挽救皮瓣丢失至关重要^[110]。监测包括专科体检,以及运用彩色多普勒超声等设备观察血运变化^[111]。术后3 d是皮瓣并发症高发期,也是皮瓣术后血供监控的关键期^[112]。及时发现游离皮瓣血管吻合口的微血管血栓(70%的游离皮瓣血管问题来自于静脉栓塞),恢复血流灌注能挽救移植皮瓣,提高手术的成功率。专科检查是术后皮瓣血运监测的基础,具体包括:① 毛细血管反流征;② 皮瓣颜色;③ 皮瓣温度可以通过触摸、温度探测仪、热

敏带及手持非接触温度计等监测; ④ 组织肿胀程度: 皮瓣出现干瘪是动脉供血不足表现, 皮瓣过度肿胀需要考虑静脉回流障碍可能。血液灌注量也会影响组织肿胀程度。一般建议监测的频率为术后第1个24 h内每小时1次, 第2个24 h内每2 h 1次, 第3个24 h内每3~4 h 1次^[113-117]。

[参 考 文 献]

- [1] CHAVEZ-MACGREGOR M, CLARKE C A, LICHTENSZTAJN D Y, et al. Delayed initiation of adjuvant chemotherapy among patients with breast cancer [J] . JAMA Oncol, 2016, 2(3): 322-329.
- [2] ECK D L, MCLAUGHLIN S A, TERKONDA S P, et al. Effects of immediate reconstruction on adjuvant chemotherapy in breast cancer patients [J] . Ann Plast Surg, 2015, 74(Suppl 4): S201-S203.
- [3] XAVIER HARMELING J, KOUWENBERG C A, BIJLARD E, et al. The effect of immediate breast reconstruction on the timing of adjuvant chemotherapy: a systematic review [J] . Breast Cancer Res Treat, 2015, 153(2): 241-251.
- [4] TANOS G, PROUSSKAIA E, CHOW W, et al. Locally advanced breast cancer: autologous versus implant-based reconstruction [J] . Plast Reconstr Surg Glob Open, 2016, 4(2): e622.
- [5] TRAN N V, EVANS G R, KROLL S S, et al. Postoperative adjuvant irradiation: effects on transverse rectus abdominis muscle flap breast reconstruction [J] . Plast Reconstr Surg, 2000, 106(2): 313-317;discussion318-20.
- [6] MAALOUF C, BOU-MERHI J, KARAM E, et al. The impact of autologous breast reconstruction using DIEP flap on the oncologic efficacy of radiation therapy [J] . Ann Chir Plast Esthet, 2017, 62(6): 630-636.
- [7] PARK S H, HAN W, YOO T K, et al. Oncologic safety of immediate breast reconstruction for invasive breast cancer patients: a matched case control study [J] . J Breast Cancer, 2016, 19(1): 68-75.
- [8] LEE S B, LEE J W, KIM H J, et al. Long-term outcomes of patients with breast cancer after nipple-sparing mastectomy/skin-sparing mastectomy followed by immediate transverse rectus abdominis musculocutaneous flap reconstruction: comparison with conventional mastectomy in a single center study [J] . Medicine, 2018, 97(18): e0680.
- [9] HUANG N S, QUAN C L, MA L X, et al. Current status of breast reconstruction in China: an experience of 951 breast reconstructions from a single institute [J] . Gland Surg, 2016, 5(3): 278-286.
- [10] HE S, DING B, LI G, et al. Comparison of outcomes between immediate implant-based and autologous reconstruction: 15-year, single-center experience in a propensity score-matched Chinese cohort [J] . Cancer Biol Med, 2021: 2021, Dec1.
- [11] HSIEH T Y, LIN Y N, LIN S D, et al. Immediate transverse rectus abdominis musculocutaneous flap reconstruction is associated with improved cancer-specific survival in locally advanced breast cancer [J] . Ann Plast Surg, 2014, 73(Supplement 1): S31-S36.
- [12] STANSFIELD J, KOSHY O, SHAH A, et al. Loco-regional recurrence after skin and nipple-sparing mastectomy and immediate breast reconstruction using free flap autologous tissue in a single institution [J] . J Plast Reconstr Aesthet Surg, 2021, 74(8): 1770-1778.
- [13] GFRERER L, MATTOS D, MASTROIANNI M, et al. Assessment of patient factors, surgeons, and surgeon teams in immediate implant-based breast reconstruction outcomes [J] . Plast Reconstr Surg, 2015, 135(2): 245e-252e.
- [14] ABEDI N, HO A L, KNOX A, et al. Predictors of mastectomy flap necrosis in patients undergoing immediate breast reconstruction: a review of 718 patients [J] . Ann Plast Surg, 2016, 76(6): 629-634.
- [15] SAHA S, DAVILA A A, VER HALEN J P, et al. Post-mastectomy reconstruction: a risk-stratified comparative analysis of outcomes [J] . Breast, 2013, 22(6): 1072-1080.
- [16] WILKINS E G, HAMILL J B, KIM H M, et al. Complications in postmastectomy breast reconstruction [J] . Ann Surg, 2018, 267(1): 164-170.
- [17] HOLOYDA K A, SIMPSON A M, YE X Y, et al. Immediate bilateral breast reconstruction using abdominally based flaps: an analysis of the nationwide inpatient sample database [J] . J Reconstr Microsurg, 2019, 35(8): 594-601.
- [18] ZIDAK M, ZIDAK D, CUPURDIJA K, et al. Immediate breast reconstruction in relation to women's age [J] . Coll Antropol, 2012, 36(3): 835-839.
- [19] SONG J L, ZHANG X, LIU Q, et al. Impact of neoadjuvant chemotherapy on immediate breast reconstruction: a meta-analysis [J] . PLoS One, 2014, 9(5): e98225.
- [20] LI L, CHEN Y, CHEN J Y, et al. Adjuvant chemotherapy increases the prevalence of fat necrosis in immediate free abdominal flap breast reconstruction [J] . J Plast Reconstr Aesthet Surg, 2014, 67(4): 461-467.
- [21] BEUGELS J, MEIJVOGEL J L W, TUINDER S M H, et al. The influence of neoadjuvant chemotherapy on complications of immediate DIEP flap breast reconstructions [J] . Breast Cancer Res Treat, 2019, 176(2): 367-375.
- [22] PESTANA I A, CAMPBELL D C, BHARTI G, et al. Factors affecting complications in irradiated breast reconstruction [J] . Ann Plast Surg, 2013, 70(5): 542-545.
- [23] LY C L, KHETPAL S, HELLER D R, et al. Comparing complications in irradiated and non-irradiated free-flaps in patients with bilateral immediate breast reconstruction and unilateral post-mastectomy radiotherapy [J] . Microsurgery, 2021, 41(7): 615-621.
- [24] PARIKH R P, ODOM E B, YU L Y, et al. Complications and thromboembolic events associated with tamoxifen therapy in patients with breast cancer undergoing microvascular breast

- reconstruction: a systematic review and meta-analysis [J] . Breast Cancer Res Treat, 2017, 163(1): 1–10.
- [25] TIMMAN R, GOPIE J P, BRINKMAN J N, et al. Most women recover from psychological distress after postoperative complications following implant or DIEP flap breast reconstruction: a prospective long-term follow-up study [J] . PLoS One, 2017, 12(3): e0174455.
- [26] CORONEOS C J, ROTH-ALBIN K, RAI A S, et al. Barriers, beliefs and practice patterns for breast cancer reconstruction: a provincial survey [J] . Breast, 2017, 32: 60–65.
- [27] BHAT W, AKHTAR S, AKALI A. Pregnancy in the early stages following DIEP flap breast reconstruction: a review and case report [J] . J Plast Reconstr Aesthet Surg, 2010, 63(11): e782–e784.
- [28] FRISELL A, LAGERGREN J, DE BONIFACE J. National study of the impact of patient information and involvement in decision-making on immediate breast reconstruction rates [J] . Br J Surg, 2016, 103(12): 1640–1648.
- [29] HEALY C, ALLEN SR R J. The evolution of perforator flap breast reconstruction: twenty years after the first DIEP flap [J] . J Reconstr Microsurg, 2014, 30(2): 121–125.
- [30] ZHANG Y X, HAYAKAWA T J, LEVIN L S, et al. The economy in autologous tissue transfer [J] . Plast Reconstr Surg, 2016, 137(3): 1018–1030.
- [31] MEHRARA B J, SANTORO T D, ARCILLA E, et al. Complications after microvascular breast reconstruction: experience with 1195 flaps [J] . Plast Reconstr Surg, 2006, 118(5): 1100–1109.
- [32] CHO M J, TEOTIA S S, HADDOCK N T. Predictors, classification, and management of umbilical complications in DIEP flap breast reconstruction [J] . Plast Reconstr Surg, 2017, 140(1): 11–18.
- [33] YEZHELYEV M, DUGGAL C S, CARLSON G W, et al. Complications of latissimus dorsi flap breast reconstruction in overweight and obese patients [J] . Ann Plast Surg, 2013, 70(5): 557–562.
- [34] KADLE R, COHEN J, HAMBLEY W, et al. A 35-year evolution of free flap-based breast reconstruction at a large urban academic center [J] . J Reconstr Microsurg, 2016, 32(2): 147–152.
- [35] NAHABEDIAN M Y, PATEL K. Autologous flap breast reconstruction: Surgical algorithm and patient selection [J] . J Surg Oncol, 2016, 113(8): 865–874.
- [36] DURKIN A J, PIERPONT Y N, PATEL S, et al. An algorithmic approach to breast reconstruction using latissimus dorsi myocutaneous flaps [J] . Plast Reconstr Surg, 2010, 125(5): 1318–1327.
- [37] NAHABEDIAN M Y, MOMEN B, GALDINO G, et al. Breast Reconstruction with the free TRAM or DIEP flap: patient selection, choice of flap, and outcome [J] . Plast Reconstr Surg, 2002, 110(2): 466–475;discussion476–7.
- [38] GRANZOW J W, LEVINE J L, CHIU E S, et al. Breast reconstruction with perforator flaps [J] . Plast Reconstr Surg, 2007, 120(1): 1–12.
- [39] GRANZOW J W, LEVINE J L, CHIU E S, et al. Breast reconstruction with the deep inferior epigastric perforator flap: history and an update on current technique [J] . J Plast Reconstr Aesthet Surg, 2006, 59(6): 571–579.
- [40] MASSEY M F, SPIEGEL A J, LEVINE J L, et al. Perforator flaps: recent experience, current trends, and future directions based on 3974 microsurgical breast reconstructions [J] . Plast Reconstr Surg, 2009, 124(3): 737–751.
- [41] KRONOWITZ S J. Redesigned gluteal artery perforator flap for breast reconstruction [J] . Plast Reconstr Surg, 2008, 121(3): 728–734.
- [42] ALLEN R J, TREECE P. Deep inferior epigastric perforator flap for breast reconstruction [J] . Ann Plast Surg, 1994, 32(1): 32–38.
- [43] BUNTIC R F, HORTON K M, BROOKS D, et al. Transverse upper gracilis flap as an alternative to abdominal tissue breast reconstruction: technique and modifications [J] . Plast Reconstr Surg, 2011, 128(6): 607e–613e.
- [44] SCHOELLER T, HUEMER G M, WECHSELBERGER G. The transverse musculocutaneous gracilis flap for breast reconstruction: guidelines for flap and patient selection [J] . Plast Reconstr Surg, 2008, 122(1): 29–38.
- [45] BRAMBILLA L, PARISI P, GATTO A, et al. A retrospective comparative analysis of latissimus dorsi (LD) flap versus thoracodorsal artery perforator (TDAP) flap in total breast reconstruction with implants: a pilot study [J] . J Reconstr Microsurg, 2022, 38(6): 451–459.
- [46] LEUZZI S, STIVALA A, SHAFF J B, et al. Latissimus dorsi breast reconstruction with or without implants: a comparison between outcome and patient satisfaction [J] . J Plast Reconstr Aesthet Surg, 2019, 72(3): 381–393.
- [47] PENNINGTON D G. Breast reconstruction after mastectomy: Current state of the art [J] . ANZ J Surg, 2005, 75(6): 454–458.
- [48] CHAMPANERIA M C, WONG W W, HILL M E, et al. The evolution of breast reconstruction: a historical perspective [J] . World J Surg, 2012, 36(4): 730–742.
- [49] UROSKIE T W, COLEN L B. History of breast reconstruction [J] . Semin Plast Surg, 2004, 18(2): 65–69.
- [50] BARRY M, KELL M R. Radiotherapy and breast reconstruction: a meta-analysis [J] . Breast Cancer Res Treat, 2011, 127(1): 15–22.
- [51] YUEH J H, SLAVIN S A, ADESIYUN T, et al. Patient satisfaction in postmastectomy breast reconstruction: a comparative evaluation of DIEP, TRAM, latissimus flap, and implant techniques [J] . Plast Reconstr Surg, 2010, 125(6): 1585–1595.
- [52] SAULIS A S, MUSTOE T A, FINE N A. A retrospective analysis of patient satisfaction with immediate postmastectomy breast reconstruction: comparison of three common procedures [J] .

- Plast Reconstr Surg, 2007, 119(6): 1669–1676.
- [53] TACHI M, YAMADA A. Choice of flaps for breast reconstruction [J] . Int J Clin Oncol, 2005, 10(5): 289–297.
- [54] SCHNEIDER W J, HILL H L Jr, BROWN R G. Latissimus dorsi myocutaneous flap for breast reconstruction [J] . Br J Plast Surg, 1977, 30(4): 277–281.
- [55] ELLIOTT L F, GHAZI B H, OTTERBURN D M. The scarless latissimus dorsi flap for full muscle coverage in device-based immediate breast reconstruction: an autologous alternative to acellular dermal matrix [J] . Plast Reconstr Surg, 2011, 128(1): 71–79.
- [56] SELBER J C, BAUMANN D P, HOLSINGER F C. Robotic latissimus dorsi muscle harvest: A case series [J] . Plast Reconstr Surg, 2012, 129(6): 1305–1312.
- [57] SCHAUVERIEN M, WONG C, BAILEY S, et al. Thoracodorsal artery perforator flap and Latissimus dorsi myocutaneous flap: anatomical study of the constant skin paddle perforator locations [J] . J Plast Reconstr Aesthet Surg, 2010, 63(12): 2123–2127.
- [58] DELONG M R, TANDON V J, RUDKIN G H, et al. Latissimus dorsi flap breast reconstruction—a nationwide inpatient sample review [J] . Ann Plast Surg, 2017, 78(5 Suppl 4): S185–S188.
- [59] CHANG D W, BARNEA Y, ROBB G L. Effects of an autologous flap combined with an implant for breast reconstruction: an evaluation of 1 000 consecutive reconstructions of previously irradiated breasts [J] . Plast Reconstr Surg, 2008, 122(2): 356–362.
- [60] FISCHER J P, BASTA M N, SHUBINETS V, et al. A systematic meta-analysis of prosthetic-based breast reconstruction in irradiated fields with or without autologous muscle flap coverage [J] . Ann Plast Surg, 2016, 77(1): 129–134.
- [61] SERLETTI J M. Breast reconstruction with the TRAM flap: pedicled and free [J] . J Surg Oncol, 2006, 94(6): 532–537.
- [62] LEJOUR M, DOME M. Abdominal wall function after rectus abdominis transfer [J] . Plast Reconstr Surg, 1991, 87(6): 1054–1068.
- [63] ULUSAL B G, CHENG M H, WEI F C, et al. Breast reconstruction using the entire transverse abdominal adipocutaneous flap based on unilateral superficial or deep inferior epigastric vessels [J] . Plast Reconstr Surg, 2006, 117(5): 1395–1403; discussion 1404–1406.
- [64] SULLIVAN S R, FLETCHER D R D, ISOM C D, et al. True incidence of all complications following immediate and delayed breast reconstruction [J] . Plast Reconstr Surg, 2008, 122(1): 19–28.
- [65] BAJAJ A K, CHEVRAY P M, CHANG D W. Comparison of donor-site complications and functional outcomes in free muscle-sparing TRAM flap and free DIEP flap breast reconstruction [J] . Plast Reconstr Surg, 2006, 117(3): 737–746; discussion 747–50.
- [66] TEOTIA S S, DICKEY R M, LIU Y L, et al. Intraoperative microvascular complications in autologous breast reconstruction: the effects of resident training on microsurgical outcomes [J] . J Reconstr Microsurg, 2021, 37(4): 309–314.
- [67] ZOLPER E G, BLACK C K, ECONOMIDES J M, et al. Reply: comparison of the pedicled latissimus dorsi flap with immediate fat transfer versus abdominally based free tissue transfer for breast reconstruction [J] . Plast Reconstr Surg, 2021, 147(6): 1061e–1062e.
- [68] ANDRADES P, FIX R J, DANILLA S, et al. Ischemic complications in pedicle, free, and muscle sparing transverse rectus abdominis myocutaneous flaps for breast reconstruction [J] . Ann Plast Surg, 2008, 60(5): 562–567.
- [69] MOMOH A O, COLAKOGLU S, WESTVIK T S, et al. Analysis of complications and patient satisfaction in pedicled transverse rectus abdominis myocutaneous and deep inferior epigastric perforator flap breast reconstruction [J] . Ann Plast Surg, 2012, 69(1): 19–23.
- [70] CHEN C M, HALVORSON E G, DISA J J, et al. Immediate postoperative complications in DIEP versus free/muscle-sparing TRAM flaps [J] . Plast Reconstr Surg, 2007, 120(6): 1477–1482.
- [71] HOFER S O P, DAMEN T H C, MUREAU M A M, et al. A critical review of perioperative complications in 175 free deep inferior epigastric perforator flap breast reconstructions [J] . Ann Plast Surg, 2007, 59(2): 137–142.
- [72] BODIN F, DISSAUX C, DUPRET-BORIES A, et al. The transverse musculo-cutaneous gracilis flap for breast reconstruction: how to avoid complications [J] . Microsurgery, 2016, 36(1): 42–48.
- [73] SCHEER A S, NOVAK C B, NELIGAN P C, et al. Complications associated with breast reconstruction using a perforator flap compared with a free TRAM flap [J] . Ann Plast Surg, 2006, 56(4): 355–358.
- [74] LIN I C, NELSON J A, WU L C, et al. Assessing surgical and medical complications in bilateral abdomen-based free flap breast reconstructions compared with unilateral free flap breast reconstructions [J] . Ann Plast Surg, 2016, 77(1): 61–66.
- [75] O'NEILL A C, SEBASTIAMPILLAI S, ZHONG T, et al. Increasing body mass index increases complications but not failure rates in microvascular breast reconstruction: a retrospective cohort study [J] . J Plast Reconstr Aesthet Surg, 2019, 72(9): 1518–1524.
- [76] BRENDLER-SPAETH C I, JACKLIN C, SEE J L, et al. Autologous breast reconstruction in older women: a retrospective single-centre analysis of complications and uptake of secondary reconstructive procedures [J] . J Plast Reconstr Aesthet Surg, 2020, 73(5): 856–864.
- [77] ZWEIFEL-SCHLATTER M, DARHOUSE N, ROBLIN P, et al. Immediate microvascular breast reconstruction after neoadjuvant chemotherapy: complication rates and effect on start of adjuvant treatment [J] . Ann Surg Oncol, 2010, 17(11): 2945–2950.
- [78] LEE K T, MUN G H. Effects of obesity on postoperative complications after breast reconstruction using free muscle-sparing transverse rectus abdominis myocutaneous, deep inferior

- epigastric perforator, and superficial inferior epigastric artery flap: a systematic review and meta-analysis [J]. *Ann Plast Surg*, 2016, 76(5): 576–584.
- [79] OZTURK C N, KUNDU N, BERNARD S, et al. Breast reconstruction with abdominal-based free flaps in high body mass index population: postoperative complications and impact of weight loss [J]. *Ann Plast Surg*, 2014, 72(1): 13–22.
- [80] NELSON J A, CHUNG C U, FISCHER J P, et al. Wound healing complications after autologous breast reconstruction: a model to predict risk [J]. *J Plast Reconstr Aesthet Surg*, 2015, 68(4): 531–539.
- [81] SINGH P, HOFFMAN K, SCHAVERIEN M V, et al. Neoadjuvant radiotherapy to facilitate immediate breast reconstruction: a systematic review and current clinical trials [J]. *Ann Surg Oncol*, 2019, 26(10): 3312–3320.
- [82] KOMOROWSKA-TIMEK E, GURTNER G C. Intraoperative perfusion mapping with laser-assisted indocyanine green imaging can predict and prevent complications in immediate breast reconstruction [J]. *Plast Reconstr Surg*, 2010, 125(4): 1065–1073.
- [83] ROZEN W M, STELLA D L, BOWDEN J, et al. Advances in the pre-operative planning of deep inferior epigastric artery perforator flaps: magnetic resonance angiography [J]. *Microsurgery*, 2009, 29(2): 119–123.
- [84] ROSSON G D, WILLIAMS C G, FISHMAN E K, et al. 3D CT angiography of abdominal wall vascular perforators to plan DIEAP flaps [J]. *Microsurgery*, 2007, 27(8): 641–646.
- [85] ROZEN W M, ASHTON M W, GRINSELL D. The branching pattern of the deep inferior epigastric artery revisited *in vivo*: a new classification based on CT angiography [J]. *Clin Anat*, 2010, 23(1): 87–92.
- [86] KATZ R D, MANAHAN M A, RAD A N, et al. Classification schema for anatomic variations of the inferior epigastric vasculature evaluated by abdominal CT angiograms for breast reconstruction [J]. *Microsurgery*, 2010, 30(8): 593–602.
- [87] CHAE M P, HUNTER-SMITH D J, ROZEN W M. Erratum to comparative study of software techniques for 3D mapping of perforators in deep inferior epigastric artery perforator flap planning [J]. *Gland Surg*, 2017, 6(6): 754–755.
- [88] ROZEN W M, PHILLIPS T J, STELLA D L, et al. Preoperative CT angiography for DIEP flaps: ‘must-have’ lessons for the radiologist [J]. *J Plast Reconstr Aesthet Surg*, 2009, 62(12): e650–e651.
- [89] KEYS K A, LOUIE O, SAID H K, et al. Clinical utility of CT angiography in DIEP breast reconstruction [J]. *J Plast Reconstr Aesthet Surg*, 2013, 66(3): e61–e65.
- [90] TASHIMA H, FUJIKAWA M, IZUMI K, et al. Anatomic evaluation of the internal mammary vessels using multidetector CT angiography images in 100 Asian patients [J]. *Eplasty*, 2014, 14: e9.
- [91] ROZEN W M, ANAVEKAR N S, ASHTON M W, et al. Does the preoperative imaging of perforators with CT angiography improve operative outcomes in breast reconstruction? [J]. *Microsurgery*, 2008, 28(7): 516–523.
- [92] ROZEN W M, ASHTON M W. The “limited rectus sheath incisions” technique for DIEP flaps using preoperative CT angiography [J]. *Microsurgery*, 2009, 29(7): 525–528.
- [93] TONG W M Y, DIXON R, EKIS H, et al. The impact of preoperative CT angiography on breast reconstruction with abdominal perforator flaps [J]. *Ann Plast Surg*, 2012, 68(5): 525–530.
- [94] CINA A, BARONE-ADESI L, RINALDI P, et al. Planning deep inferior epigastric perforator flaps for breast reconstruction: a comparison between multidetector computed tomography and magnetic resonance angiography [J]. *Eur Radiol*, 2013, 23(8): 2333–2343.
- [95] SCHAVERIEN M V, LUDMAN C N, NEIL-DWYER J, et al. Contrast-enhanced magnetic resonance angiography for preoperative imaging of deep inferior epigastric artery perforator flaps: advantages and disadvantages compared with computed tomography angiography: a United Kingdom perspective [J]. *Ann Plast Surg*, 2011, 67(6): 671–674.
- [96] KURLANDER D E, BROWN M S, IGLESIAS R A, et al. Mapping the superficial inferior epigastric system and its connection to the deep system: an MRA analysis [J]. *J Plast Reconstr Aesthet Surg*, 2016, 69(2): 221–226.
- [97] CHERNYAK V, ROZENBLIT A M, GREENSPUN D T, et al. Breast reconstruction with deep inferior epigastric artery perforator flap: 3.0-T gadolinium-enhanced MR imaging for preoperative localization of abdominal wall perforators [J]. *Radiology*, 2009, 250(2): 417–424.
- [98] TEUNIS T, VAN VOSS M R H, KON M, et al. CT-angiography prior to diep flap breast reconstruction: a systematic review and meta-analysis [J]. *Microsurgery*, 2013, 33(6): 496–502.
- [99] ARYA R, GRIFFITHS L, FIGUS A, et al. Post-operative assessment of perfusion of Deep Inferior Epigastric Perforator (DIEP) free flaps via Pulsatility Index (PI) using a portable colour Doppler sonogram device [J]. *J Plast Reconstr Aesthet Surg*, 2013, 66(7): 931–936.
- [100] GIUNTA R E, GEISWEID A, FELLER A M. The value of preoperative Doppler sonography for planning free perforator flaps [J]. *Plast Reconstr Surg*, 2000, 105(7): 2381–2386.
- [101] BOOI D I, DEBATS I B J G, BOECKX W D, et al. A study of perfusion of the distal free-TRAM flap using laser Doppler flowmetry [J]. *J Plast Reconstr Aesthet Surg*, 2008, 61(3): 282–288.
- [102] IMAI R, MATSUMURA H, TANAKA K, et al. Comparison of Doppler sonography and multidetector-row computed tomography in the imaging findings of the deep inferior epigastric perforator artery [J]. *Ann Plast Surg*, 2008, 61(1): 94–98.
- [103] LOSKEN A, STYBLO T M, SCHAEFER T G, et al. The use of fluorescein dye as a predictor of mastectomy skin flap viability following autologous tissue reconstruction [J]. *Ann Plast Surg*,

- 2008, 61(1): 24–29.
- [104] NEWMAN M I, SAMSON M C, TAMBURRINO J F, et al. Intraoperative laser-assisted indocyanine green angiography for the evaluation of mastectomy flaps in immediate breast reconstruction [J] . J Reconstr Microsurg, 2010, 26(7): 487–492.
- [105] JOHNSON A C, COLAKOGLU S, CHONG T W, et al. Indocyanine green angiography in breast reconstruction: utility, limitations, and search for standardization [J] . Plast Reconstr Surg Glob Open, 2020, 8(3): e2694.
- [106] HEMBD A, YAN J S, ZHU H, et al. Intraoperative assessment of DIEP flap breast reconstruction using ICG angiography: reduction of fat necrosis, resection volumes and post-operative surveillance [J] . Plast Reconstr Surg, 2020, 146(1): 1.
- [107] MOYER H R, LOSKEN A. Predicting mastectomy skin flap necrosis with indocyanine green angiography: the gray area defined [J] . Plast Reconstr Surg, 2012, 129(5): 1043–1048.
- [108] MUNABI N C O, OLORUNNIPA O B, GOLTSMAN D, et al. The ability of intra-operative perfusion mapping with laser-assisted indocyanine green angiography to predict mastectomy flap necrosis in breast reconstruction: a prospective trial [J] . J Plast Reconstr Aesthet Surg, 2014, 67(4): 449–455.
- [109] LOHMAN R F, LANGEVIN C J, BOZKURT M, et al. A prospective analysis of free flap monitoring techniques: physical examination, external Doppler, implantable Doppler, and tissue oximetry [J] . J Reconstr Microsurg, 2013, 29(1): 51–56.
- [110] OZTURK C N, OZTURK C, LEDINH W, et al. Variables affecting postoperative tissue perfusion monitoring in free flap breast reconstruction [J] . Microsurgery, 2015, 35(2): 123–128.
- [111] FREY J D, STRANIX J T, CHIODO M V, et al. Evolution in monitoring of free flap autologous breast reconstruction after nipple-sparing mastectomy: is there a best way? [J] . Plast Reconstr Surg, 2018, 141(5): 1086–1093.
- [112] SMIT J M, ZEEBREGTS C J, ACOSTA R, et al. Advancements in free flap monitoring in the last decade: a critical review [J] . Plast Reconstr Surg, 2010, 125(1): 177–185.
- [113] ALI R, BERNIER C, LIN Y T, et al. Surgical strategies to salvage the venous compromised deep inferior epigastric perforator flap [J] . Ann Plast Surg, 2010, 65(4): 398–406.
- [114] AKITA S, YAMAJI Y, TOKUMOTO H, et al. Intraoperative objective evaluation of venous congestion in deep epigastric artery perforator flap breast reconstruction: a pilot study [J] . Microsurgery, 2018, 38(4): 407–412.
- [115] NELSON J A, KIM E M, EFTAKHARI K, et al. Late venous thrombosis in free flap breast reconstruction: strategies for salvage after this real entity [J] . Plast Reconstr Surg, 2012, 129(1): 8e–15e.
- [116] MASOOMI H, PAYDAR K Z, WIRTH G A, et al. Predictive risk factors of venous thromboembolism in autologous breast reconstruction surgery [J] . Ann Plast Surg, 2014, 72(1): 30–33.
- [117] TEMPLE-OBERLE C, SHEA-BUDGELL M A, TAN M, et

al. Consensus review of optimal perioperative care in breast reconstruction: enhanced recovery after surgery (ERAS) society recommendations [J] . Plast Reconstr Surg, 2017, 139(5): 1056e–1071e.

5 植入物乳房重建

5.1 共识要点

(1) 植入物重建术是乳房重建的主要方法之一。

证据级别：高质量；推荐级别：强推荐。

(2) 植入物乳房重建可采用扩张器-永久假体（两步法）或即刻置入假体（一步法）完成，两种方法均有较高的技术要求，建议由富有经验的诊疗团队实施。

证据级别：高质量；推荐级别：强推荐。

(3) 胸肌前植入物联合补片乳房重建正逐渐应用于临床，适合于乳房皮瓣具有一定厚度、血运良好的患者。

证据级别：中等质量；推荐级别：强推荐。

(4) 补片联合植入物用于乳房重建，极大地改进了重建乳房的轮廓和美观度。

证据级别：中等质量；推荐级别：强推荐。

(5) 为降低感染发生机会，建议植入物乳房重建时预防性使用抗生素，应覆盖革兰氏阳性菌；延长抗生素使用时间并不能明确地降低术后感染率。

证据级别：中等质量；推荐级别：强推荐。

(6) 植入物乳房重建总体并发症发生率低于自体组织重建，但是重建失败风险高于自体组织重建。

证据级别：中等质量；推荐级别：强推荐。

5.2 文献解读

植入物乳房重建依然是国内外最常用的乳房重建方式。随着补片、假体、扩张器等新型耗材可及性的增加，国内植入物乳房重建也呈现出一些新的趋势：两步法、补片的使用比例显著增加，更多的医师开始尝试胸肌前乳房重建，腔镜下乳房重建等新技术。尽管如此，很多技术由于缺乏高级别临床证据，在适应证、技术细节、围手术期管理等各方面依然在各医疗机构间存在较大差异。本版共识中，我们邀请了一大批目前国

内植入物重建手术经验丰富,有较强理论及实践基础的中青年学者,对本章节内容进行了新证据的搜集整理以及共识要点和技术细节的更新,希望对新形势下的植入物乳房重建工作有更强的指导意义和实践价值。

5.2.1 安全性

尽管有部分个案报道指出,目前临床中最常使用的硅胶植入物可能与系统性疾病,尤其是结缔组织病存在联系,但至今未有研究能证实两者直接关联。最新的系统性综述提示,目前无证据证明植入物与结缔组织病之间存在相关性^[1-2]。与未接受重建的乳腺癌患者相比,包括硅胶假体植入重建在内的多种重建方式不会增加患者的复发转移风险^[3]。流行病学研究亦表明,硅胶植入物与除乳腺癌外的其他癌症发病无明显关联^[4]。美国食品药品监督管理局(Food and Drug Administration, FDA)在2011年发布的《硅胶乳房植入物安全性评估报告》相关数据显示,硅胶植入物与结缔组织病、乳腺癌及生殖系统疾病无明显关联,合理合规地使用硅胶植入物具有充分的安全性、有效性^[5]。

自1995年起陆续有文献报道^[6],假体隆乳术后与淋巴系统恶性肿瘤[如间变性大细胞淋巴瘤(anaplastic large cell lymphoma, ALCL)]相关。2011年后,美国FDA也多次发布报告称,毛面植入物与ALCL存在关联。乳房植入物相关ALCL(breast implant-associated ALCL, BIA-ALCL)是一种与乳房植入物相关的、不常见的T细胞淋巴瘤,其具体的发病机制尚不明^[7]。尽管发病率较低,但流行病学数据引发了对BIA-ALCL的乳房重建和隆胸的生物安全和健康担忧,FDA目前已收到733例BIA-ALCL报告^[8]。新的证据证实,遗传特征、细菌污染、慢性炎症和纹理性乳房植入物是导致BIA-ALCL发展的相关因素^[9]。根据2018年国际标准化组织(International Organization for Standardization, ISO)标准,假体根据表面不同可分为粗毛面、微绒毛面和光面三种类型。与ALCL相关的病例报道数据表明,粗毛面乳房假体与Siltex微绒毛面及光面乳房假体相比,ALCL发病的相关性较高。几乎所有病例都涉及粗毛面乳房植入物,这反映了

植入物表面特征在BIA-ALCL中的作用^[10]。从植入物放置到BIA-ALCL诊断的时间间隔最短为2年,最长为32年,中位间隔为8~10年^[11]。

BIA-ALCL最常见的临床表现是:①植入物周围积液或持续的血清肿;②植入物周围肿块伴或不伴积液。③相关的区域淋巴结受累,通常是腋窝淋巴结肿大。其他症状包括包膜挛缩、淋巴结肿大、B型症状(发热、淋巴结病变、盗汗、疲劳)^[12-14]。对于已行植入物隆乳或乳房重建的患者,术后若出现上述症状,并持续1年以上,应高度怀疑BIA-ALCL,需完善相关影像学检查,提高诊断的精确度,如超声、MRI、正电子发射CT(positron emission tomography and CT, PET/CT)等。对积液进行细胞学检查也有利于BIA-ALCL的检出^[15]。2017年NCCN发布BIA-ALCL诊治指南,对于早期BIA-ALCL,完全切除植入物和周围纤维囊是最理想的治疗方法^[16]。与其他治疗措施相比,完全手术切除可延长患者总生存期和无事件生存期^[17]。对于更晚期的病例,建议个体化的系统治疗^[18]。推荐的化疗方案是基于蒽环类药物的方案(环磷酰胺、长春新碱、多柔比星和强的松),可加或不加放射治疗^[19]。早期BIA-ALCL患者的预后较好,而一旦延迟诊断,患者预后较差,甚至死亡。因此,虽然目前我国尚无BIA-ALCL报道,但是临床工作者仍需加强对于此病的识别,从而改善患者预后。对于BIA-ALCL发病机制,还需要进一步研究来阐明,从而为疾病的治疗提供方向。

5.2.2 高危因素

植入物乳房重建的并发症发生和重建失败率升高除了肿瘤学因素之外,通常与以下因素相关。

乳房形态因素:乳房容积较大的患者,以对侧乳房作为参考,置入较大的假体存在局部组织量不足,不能提供充足的自体组织覆盖假体,行即刻重建会导致肌肉或皮瓣张力过大,增加皮瓣坏死、假体暴露及移位等并发症发生率,致手术失败,因此不建议行即刻假体乳房重建^[20]。通常可联合同侧背阔肌(皮)瓣、前锯肌肌瓣等自体组织瓣增加局部组织量,也可以联合补片来

加强对假体的覆盖和保护, 或放弃即刻重建改用扩张器法延期-即刻重建。当患者健侧乳房体积较大时亦可考虑同时行健侧缩乳术, 患侧植入较小的假体而完成即刻假体重建。

患者自身因素: 包括吸烟、肥胖、高龄、高血压等, 一项囊括了14 585例即刻植入物重建患者的回顾性分析显示, 高龄 (>55岁, OR=1.66)、肥胖、吸烟 (OR=2.95) 等因素与重建失败植入物取出相关^[20]。乳房放疗既往史也被证明是各种近远期术后并发症发生率增高的独立危险因素^[21-22]。对于吸烟患者或肥胖患者 (BMI大于25 kg/m², 尤其是BMI大于30 kg/m²) 可通过与患者沟通暂停吸烟或减肥控制体重后延期重建。目前并无证据提示糖尿病会影响重建失败率, 但围手术期的血糖控制十分重要^[13]。

乳腺手术因素: 包括患者乳房大小 (乳房切除重量) 和双侧手术等。有回顾性研究表明, 随着乳房切除重量的增加, 手术并发症的总体发生率也显著升高^[23], 双侧乳房重建 (OR=1.67) 也被认为与重建失败率升高相关^[21]。

辅助治疗因素: 现有研究表明, 新辅助化疗和辅助化疗对于术后并发症总体发生率及重建失败率无显著影响^[24-26]。放疗与植入物相关并发症的发生率升高有关, 放疗导致的植入物相关并发症主要包括植入物移位、植入物包膜挛缩、植入物泄漏或破裂、感染等^[27-28]。回顾性研究表明, 在接受术后放疗的患者中, 一步法植入物重建的5年累积并发症发生率明显低于二步法重建 (18.2% vs 36.8%), 而与自体重建差异无统计学意义, 提示一步法植入物重建对于有放疗计划的患者而言是值得考虑的选择^[29]。乳腺癌化疗方案可致白细胞减少, 患者在化疗期间免疫力下降, 抗感染能力下降。但多项多中心研究发现, 术前、术后辅助化疗并不增加乳腺切除及即刻乳房重建的风险, 同时即刻乳房重建也不影响术后化疗时间的选择, 乳腺癌相关化疗并不是即刻乳房重建的禁忌。靶向治疗及内分泌治疗对于即刻假体重建的影响尚不明确, 限于现有数据, 暂无法确定对即刻假体重建风险的影响。

5.2.3 植入物乳房重建手术方法的分类

植入物乳房重建是目前常用的乳房重建方

式之一^[30-31], 其分类方法如下: ① 根据手术时机, 植入物乳房重建可分为一步法植入物乳房重建和二步法乳房重建^[32]。② 根据植入物放置的解剖位置, 植入物乳房重建可分为胸大肌前乳房重建和胸大肌后乳房重建^[33]。

一步法乳房重建指重建手术在切除腺体后即完成^[34]。二步法乳房重建又称为扩张器-植入物延期重建, 指在切除腺体后, 先于皮下或肌肉后放置扩张器, 待定期注水扩张后再择期置换为植入物^[35]。手术时机的选择需要把握严格的适应证。由于一步法手术直接放置植入物, 无定期扩张过程, 皮瓣张力较大, 缺血概率也增大, 适合皮肤缺损较小、皮下组织厚度足够的全乳切除术, 特别是预防性乳腺切除术后的即刻乳房重建和保留乳头乳晕的全乳切除术^[36]。而二步法手术经历定期注水扩张过程, 其适应证较一步法广, 但需注意二步法乳房重建需行两次手术, 可能会增加患者住院花费, 故个性化手术方案的选择极其重要^[37]。随着医学材料的发展, 对于正常BMI, 具有中等以下乳腺体积、完整胸大肌及较好软组织覆盖的重建患者, 在保证植入物良好覆盖的情况下选择合适的患者或借助于异体脱细胞真皮基质 (acellular dermal matrix, ADM)、钛网等补片可考虑一步法植入物植入重建^[38]。

一步法与两步法相比孰优孰劣仍需要临床验证。2012年Becker报道了一项比较一步法和二步法乳腺癌术后重建的前瞻性研究^[39], 主要研究终点为达到患者满意度需要手术的次数, 次要研究终点是重建乳房体积和形态评估以及患者的生活质量, 试验共入组40例有效患者, 一步法重建组中70%需要经历再次修正手术, 主要原因在于乳腺上极过于突出丰满而下垂度不够, 两组的生活质量相似。值得注意的是本项研究中一步法重建并没有借助生物组织材料。一项荷兰进行的前瞻性随机多中心研究 (BRIOS研究)^[40]显示, 植入物联合ADM的一步法重建相对于两步法, 外科并发症明显增加, 风险比为3.81, 植入物失败的风险比为8.80, 提示两步法安全且成功率高, 然而后续以患者报告结局为主要终点的最终报告中, 两组患者的生活质量和满意度评分无显著差异, 故提示临床选择植入物联合ADM的

一步法和两步法乳房重建需要更加个体化^[41]。Davila等^[42]回顾性对比全乳切除术后1 528例即刻一步法植入物重建及9 033例两步法重建的术后短期并发症,发现在术区感染、二次手术概率等主要术后并发症方面,两组并无明显差别,但一步法植入物植入失败的比率略高(1.4% vs 0.8%, $P=0.04$)。然而一步法也具备独特的优势:所有手术1次完成,整体治疗时间短,费用低等。英国具有10年植入物联合ADM经验的单中心数据显示,其植入物失败率为6.4%,远低于BRIOS研究的24%。因此进行一步法乳房重建的外科医师需经过严格的学习曲线,外科经验及技巧是减少并发症的重要因素。一般认为,一步法术前最好选择乳房较小,非吸烟患者,在术中认真评估皮瓣的质量,若皮瓣薄或血运欠佳,则选择两步法优于一步法^[43]。

根据植入物放置的解剖位置,植入物乳房重建可分为胸大肌前乳房重建和胸大肌后乳房重建。关于胸肌前后两种重建方式的对比在5.2.9胸肌前乳房重建小节会有更多内容的阐述。

5.2.4 补片的应用

在植入物乳房重建手术时,应用植入物的首要条件是有足够的组织覆盖;除了组织厚度,更需要被覆组织有一定的强度。为保证植入物表面有尽可能多的组织覆盖,植入物一般放置在胸大肌后间隙。若植入物体积较大,胸大肌后间隙空间有限,则需要切断胸大肌,导致部分植入物直接暴露于皮下。为解决植入物表面覆盖缺失的问题,一些生物医学或合成材料,如异体ADM、补片等材料越来越多地用于一步法或二步法植入物植入手术,尤其是一步法重建术,联合或不联合肌肉组织来覆盖植入物。在简化和优化植入物植入手术的同时,ADM和补片的应用也增加了并发症和重建失败的发生风险。但也有一些小样本研究显示,ADM并未增加术后血肿、感染等并发症的风险,相反可以形成较好的乳房下皱襞形态并减少植入物植入后包囊挛缩的发生率,给患者带来较好的美学效果和心理安慰^[44]。近年来,一些学者也报道了使用ADM或补片联合植入物进行胸肌前乳房再造的案例^[45]。目前也有一些研究探索合成补片在植入物重建中的应用,

与ADM相比,植入的美学效果相当,且价格低廉、并发症较少,但尚缺乏大样本随机对照研究比较两者的植入效果^[46]。

ADM的潜在适应证包括:①即刻或延期乳房重建均可采用;②乳腺全切或改良根治术后,胸大肌完整或有较好软组织覆盖,决定采用植入物植入方式进行乳房重建;③对侧乳房有一定的组织量,单纯植入植入物时,胸大肌后间隙不足以容纳植入物,通常乳房植入物的体积在200 mL以上;④可能接受双侧乳房重建的患者;⑤可在乳房重建二次修复中使用,该适应证使用效果尚需长期临床研究进一步探讨。以下情况不适合或应慎重采用ADM联合植入物植入的方式:①乳腺癌切除前有任何潜在感染或开放创面;②乳腺癌切除术后需进行放疗,或不确定是否放疗;③健侧乳房体积小,患侧只需采用小的植入物即可达到较好的对称性。对于肥胖、吸烟及全乳切除术后皮肤皮瓣血供较差的患者,更应慎重选择即刻ADM联合植入物植入重建术。采用ADM联合植入物乳房重建可能发生的并发症包括:①植入物的排斥反应;②皮下积液或血肿;③感染或切口愈合不良等。总体并发症发生率为3.9%~10.9%^[47]。2016年Lee等^[48]发表的meta分析入组23项研究,汇总计算出ADM联合植入物重建术后血清肿的发生率约为7.6%,感染为9.8%,皮瓣坏死为10.5%,植入物移位为1.3%,包囊挛缩为4.9%,重建失败率为6.5%。

TiLoop[®]Bra网片是国内常用的合成补片。Casella等^[49]发表了一项包含231例患者联合使用TiLoop[®]Bra网片进行植入物乳房重建的多中心回顾性研究结果,该组人群中术后包囊挛缩发生率为2.2%,血清肿为4.8%,皮瓣坏死为0.4%,无植入物移位发生。作者认为联合钛网补片植入进行植入物乳房重建的总体并发症发生率是可以接受的,TiLoop[®]Bra网片是植入物乳房重建中一种有效的辅助材料。后续的研究进一步证实,相较传统的单纯植入物植入进行乳房重建,TiLoop[®]Bra网片联合植入不会影响患者术后的效果满意度和生活质量^[50]。近几年一些学者的研究更是比较了植入物重建中分别联合植入TiLoop[®]Bra网片或ADM,结果发现,两组患者均可达到非常理想

的美学效果和术后患者满意度, 但TiLoop® Bra网片植入组患者术后并发症发生率显著低于ADM植入组^[51-52]。

5.2.5 抗生素的使用

目前关于植入物乳房重建患者预防性使用抗生素尚无统一标准, 以专家共识及部分临床试验、系统综述结果为主。根据美国手术改进计划共识 (Surgical Care Improvement Project, SCIP)^[53], 术前预防性应用抗生素的要求包括: ① 抗生素应当在切皮前1 h内给药; ② 应首选一代或二代头孢菌素; ③ 术后24 h内停止使用抗生素。

植入物重建患者的术后感染发生率在2.5%~24.0%^[54], 是术后并发症及重建失败的重要原因, 绝大多数研究都支持预防性使用抗生素。乳房植入物相关感染最常见的菌群为金黄色葡萄球菌及表皮葡萄球菌; 因此, 预防性使用抗生素应覆盖革兰氏阳性菌。预防性使用抗生素的形式多为静脉给药, 也有部分术者在植入植入物前用抗生素溶液浸泡植入物, 以增加局部药物浓度, 抑制亚临床感染, 从而减少包囊挛缩等远期并发症的发生。预防性抗生素使用的持续时间尚无共识, 一般认为围手术期预防性抗生素的使用为24 h, 首次给药需在切皮前1 h内, 如果手术时间超过4 h或术中出血较多, 可于术中追加一剂抗生素。目前尚无明确证据表明延长抗生素使用时间可以降低术后感染率。最近的一项系统综述表明, 在植入物重建中预防性使用抗生素超过24 h并不能进一步降低手术部位感染率以及植入物取出率, 但能降低植入物重建的包囊挛缩发生率, 只是其纳入研究的异质性较大^[55]。

对于放置引流管的病例, 部分研究支持在停止静脉应用抗生素后, 应用口服抗生素至拔管。但一项前瞻性研究认为, 应用抗生素至拔管与仅术后应用24 h相比, 并不能显著降低术后感染率^[56]。此外, 在植入物重建过程中, 脱细胞真皮基质、生物补片或合成补片的应用日益广泛。但对于这部分患者, 延长预防性使用抗生素的时间是否可以使患者获益存在争议, Citron等^[57]研究发现, 预防性应用抗生素和适当延长引流时间可降低植入物乳房再造术后感染的发生率。

随着耐甲氧西林的金黄色葡萄球菌 (methicillin-resistant staphylococcus aureus, MRSA) 广泛出现, 国外有针对MRSA的入院筛查策略, 建议二期植入物重建患者消除MRSA定植后再行手术。但我国目前尚未进行针对MRSA的常规筛查; 对于明确有MRSA感染的患者, 需应用万古霉素等敏感抗生素治疗感染。

5.2.6 植入物乳房重建术后的处理

植入物乳房重建术后需常规放置引流管, 待引流量稳定且<30 mL/d可考虑拔除引流管。植入物乳房重建术后为防止植入物移位, 通常需要妥善包扎固定^[58]。需要注意的是, 由于解剖位置的原因, 植入物通常向上方、外侧移位, 因此对植入物上方、外侧进行加压包扎固定即可。不推荐进行全乳房加压包扎, 以避免影响乳头及皮瓣的血供。目前推荐术后加压包扎3~4周, 在此期间植入物周围纤维组织已经形成, 植入物的位置较为稳定。此后, 患者可佩戴压力文胸进一步稳定植入物位置。

术后早期不推荐剧烈的上肢活动, 建议复健运动在术后4~6周开始并逐渐加强。根据Speal改良的Baker包囊挛缩分级, 植入物乳房重建患者术后II B~IV级包囊挛缩发生率较高, 部分研究认为乳腺癌相关治疗可能会加重包膜纤维化程度, 有报道放疗后的植入物包囊挛缩率或高达50%^[59]。关于预防包囊挛缩的有效方法, 尚无共识。有文献报道, 通过持续性按压能够增加植入物周围组织的顺应性, 从而影响植入物周围的包膜增生^[60]。有研究显示, 包膜中可找到细菌等, 植入物腔抗生素冲洗可降低包囊挛缩发生的概率^[61]; 也有小鼠实验证实, 给植入物增加包膜涂层可降低包囊挛缩的发生率。目前仍无可有效地减少包囊挛缩并发症发生的方法。

关于术后的患侧上肢活动, 术后早期不建议过度的上臂活动, 植入物乳房重建的患者在术后早期减少上肢活动可以促进植入物周围形成囊袋, 将植入物定位, 同时限制上肢活动也能够保证充足的愈合时间, 对于解剖型植入物更重要的是可以避免植入物的转位。所有的复健运动可以从术后4~6周开始, 因为此时植入物包膜已基本形成并定位。建议所有患者在术后6周

左右恢复所有的上肢活动，特别是需要辅助放疗的患者，因为这有助于他们在放疗中的上肢摆位^[62]。

5.2.7 植入物乳房重建术后的影像学随访

植入物乳房重建术后的随访包括监测患侧乳房与对侧乳房。根据美国放射学会2020年颁布的关于乳房重建术后随访的指南推荐^[63]，重建侧乳房的随访建议根据临床具体情况（症状、年龄等因素）选择乳腺X线、超声或MRI检查；评估内容包括植入物位置、与胸壁之间的关系；植入物形态、完整性；囊内和（或）囊外破裂、皱褶形成；评估纤维包膜形成、植入物挛缩分级；植入物取出术后评估观察残留、肉芽肿形成及软组织损伤；评估肿瘤复发或乳房重建相关间变性大细胞淋巴瘤等情况。对侧乳房可参考乳腺癌筛查指南根据不同风险水平进行影像学随访^[64]。

影像学方法一般推荐MRI或超声检查随访。MRI较超声具有更高的灵敏度（80%）、特异度（91%）和阴性预测值（95%），其阳性预测值为69%，但医疗成本较高；超声检查在无症状人群随访组中假阳性率较高；综合考虑上述因素，建议对临床无症状人群进行超声年度随访，在超声随访发现异常时联合MRI评估以降低假阳性的发生，数据表明这种联合方法相对于两者同时或两者单独检查能够降低总医疗支出分别约1/2及1/3^[65-67]。临床怀疑植入物破裂、感染、脓肿、肿瘤复发或合并其他良恶性病变时建议行MRI平扫+增强扫描用以鉴别诊断。乳房X线摄影（mammography, MG）无法完整评估植入物情况及囊内情况，仅限于囊外评估；植入物与腺体密度差别过大时易导致曝光过度，差别过小时不易与腺体相区分，且压迫成像有导致植入物破裂的风险；不推荐在植入物重建术后作为常规检查^[68]。

5.2.8 并发症

植入物乳房重建并发症被定义为术后需要额外治疗的手术相关不良事件，包括手术相关并发症以及植入物相关并发症。其中手术相关并发症有感染、血肿、血清肿、皮瓣坏死及切口裂开等，植入物相关并发症包括包囊挛缩、植入物破裂、植入物可触及、植入物皱折或波纹征、植入

物移位、植入物转位（解剖型植入物）及植入物取出以及乳房植入物相关的间变性大细胞淋巴瘤等。

2018年一项来自全乳切除术后乳房重建结局联盟（Mastectomy Reconstruction Outcomes Consortium, MROC）的纵向、多中心、前瞻性队列研究^[69]，入组了2343例乳房切除术后乳房重建患者，术后2年总体并发症发生率为32.9%，与植入物乳房重建相比，所有类型自体组织乳房重建发生任何并发症的概率明显更高，然而，植入物乳房重建的失败率为7.1%，反而显著高于自体重建，提示植入物乳房重建可能更具有风险性。

重视预防是减少植入物乳房重建术后并发症的最好措施，及时处理有利于避免并发症进一步加重的不利后果。皮瓣缺血是引起术后近期并发症的主要原因，在乳房切除术时皮瓣太薄或过度牵拉或烧灼损伤，以及植入物体积过大，都可能影响到皮瓣的血供，应尽量注意避免。Harless等^[70]术中采用激光辅助吲哚菁绿血管造影术（laser-assisted indocyanine green angiography, LA-ICGA）评估乳房皮瓣血液灌注情况，并根据评估结果切除血供不良组织或调整重建计划，与对照组相比，应用LA-ICGA可以降低皮瓣坏死率86%（6.7% vs 0.9%， $P < 0.05$ ），降低总并发症发生率52%（13.8% vs 6.6%， $P = 0.01$ ）。皮瓣缺血的转归一般在术后2周得以明显，此时应采取积极措施以避免后续感染的发生。涉及2~5 mm切口边缘皮肤坏死可以在局部麻醉下进行清创缝合，更大范围的坏死皮肤切除后，还需缩小植入物尺寸或更换为组织扩张器。

血清肿的风险在于它有升级为植入物感染和植入物丢失的可能性，肥胖、ADM和术前放疗是血清肿的危险因素，预防和治疗血清肿的策略是消灭死腔、充分引流，引流宜采用封闭式负压引流系统。手术部位感染是导致植入物乳房重建失败的重要原因。肥胖、高血压、糖尿病、新辅助化疗、腋窝淋巴结清扫、血清肿和伤口愈合并发症等均是手术部位感染的独立危险因素。

Dassoulas等^[71]依据循证医学证据制订了以术前去定植和优化无菌措施为标志的围手术期感

染预防方案, 实施后使植入物乳房重建术后感染发生率降低 (9.5%~2.9%, $P=0.013$)。Wilkins等^[72]回顾了2 234例乳房重建患者并发症发生率, 并发症的发生情况与老年、BMI、即刻乳房重建、放疗等相关。对于抗生素治疗无效的顽固性感染, 采用万古霉素溶液的连续封闭灌注疗法是一种有效的保守性治疗措施^[73], 而持续灌注, 间断负压吸引的方式可能有助于提升治疗效果^[74]; 在保守治疗中, 如局部和全身症状仍在加重, 则需及时实施外科清创术, 包括移除植入物、灌注植入物腔、植入新扩张器、缝合切口, 并继续抗感染治疗, 等待3~6个月到感染彻底控制后再重新放置植入物。Haque等^[73]报告在传统的清创术基础上采用负压伤口滴注疗法对6周以内的严重植入物周围感染进行治疗, 获得了植入物重新置入更早、住院和门诊就诊次数更少、患者满意度更高的疗效。

在植入物相关并发症中包囊挛缩 (capsular contracture, CC) 最为常见, 会导致疼痛、美容不良和再次手术, 其发生机制尚未明确。一项系统回顾^[75]认为CC的常见危险因素包括微生物膜、手术部位感染 (surgical site infection, SSI)、既往CC史、放疗史和使用光面植入物等, 由于CC的形成可能是多重因素作用的结果, 其预防措施也包括多个方面: 使用预防性抗生素与术中冲洗、ADM、白三烯 (leukotriene, LTE) 抑制剂, 胸肌前假体重建, 放置假体时使用烟窗与试模等。Baker III~IV级的CC往往需要进行包囊切开或包囊切除术, 同时更换植入物。对放疗后CC患者行修整手术时建议采用或结合自体组织皮瓣以提高手术安全性及术后的美容效果。

另一项常见的植入物乳房重建术后并发症是波纹征, 通常发生在皮瓣薄、植入物体积不足或植入物腔过大等情况下, 其预防性措施包括术前、术中的标准测量, 推荐在术中使用内试模评估乳房整体形态及对称性。纠正措施包括脂肪移植、增加植入物尺寸、更换高填充率植入物或圆形植入物, 采用侧向囊缝合术以收紧植入物囊袋。

5.2.9 胸肌前植入物乳房重建

依据植入物植入的解剖位置不同, 植入物乳房重建分为胸肌前乳房重建 (prepectoral breast reconstruction, PBR) 与胸肌后乳房重建 (subpectoral breast reconstruction, SBR)。其中SBR是传统的术式, 也就是将植入物植入到胸大肌后方, 包括用胸大肌与前锯肌的全肌肉覆盖法, 用ADM或合成补片联合胸大肌的部分肌肉覆盖法。胸肌的覆盖可增加手术的安全性与植入物的隐蔽性, 但也会带来因解剖胸壁而引起的不良反应。PBR则是将植入物直接植入到皮瓣与胸大肌之间的原生乳房解剖腔隙, 其优点在于创伤小、疼痛轻、规避了运动畸形、乳房下垂自然, 手术相对容易, 学习曲线短等。但也有局限性, 包括缺乏足够的软组织覆盖易至植入物显形、波纹征等美学不良; 皮瓣或切口并发症威胁植入物易致重建失败等。近年来, 随着乳房切除技术、补片材料、植入物工艺、组织灌注监测、自体脂肪移植等领域的共同发展与进步, 促成了PBR的应用, 并使其呈现出迅速增多的趋势。

PBR的适应证包括: ① 乳腺癌切除术或预防性乳房切除术后的乳房重建; ② 对运动畸形、包囊挛缩、植入物位置不良等的修正性手术。PBR可以是一步法重建, 或是扩张器置换植入物二步法重建。Meta分析结果^[76]显示, PBR患者选择一步法重建的比例要显著高于SBR患者 (50.5% vs 38.6%, $P<0.01$); PBR患者在二步法手术中比SBR患者的首次扩张容量更大, 扩张次数更少。

由于PBR对乳房皮瓣的厚度及血供有比较高的要求, 患者选择应更为谨慎, 需综合考虑以下因素: ① 肿瘤安全性: 需符合可切除乳腺癌, 严格避免选择肿瘤大于5 cm、肿瘤侵犯胸壁或皮肤、炎性乳腺癌的患者。② 皮脂厚度: BMI 20~35 kg/m²较为适宜 (BMI与皮脂厚度呈正相关, 过高或过低与术后并发症增加有关); ③ 乳房容积与形态: 容积小于500 cc, I~II度以内乳房下垂为最佳适应证; 对于大于500 cc容积乳房者, 建议采用二步法PBR; III度乳房下垂者可考虑采用自体真皮悬吊技术; ④ 高危因素: 糖尿病、既往放疗史、免疫功能障碍、重度吸烟等

与术后皮瓣缺血、伤口愈合不良等术后并发症相关，建议避免；⑤ 爱好运动：患者是运动员或体力工作者，希望保留胸大肌功能。符合以上情况可作为PBR候选者，但还需在术中根据乳房皮瓣质量评估结果来决定是否实施PBR。

在保证肿瘤安全切除的前提下，获得具有一定厚度且灌注良好的皮瓣是行PBR手术的必要条件。优化皮瓣质量需注意以下几方面：

① 术前测量：可预测术后皮瓣厚度及手术预后。乳房皮脂厚度的术前测量方法（准确度）有：临床捏测（71%）、乳房超声（87%）、乳房X线（81%）和乳房MRI（90%），其中MRI不仅测量准确度最高，还能显示皮瓣的优势血管走向，提供皮瓣游离的手术路线，是最为理想的术前评估方法。前瞻性研究^[77]显示，术前X线乳房上极皮脂厚度 ≥ 2 cm与即刻植入物乳房重建术后较低的缺血并发症和较高的患者满意度相关。② 提倡解剖式乳房腺体切除：乳房皮脂厚度在不同患者之间、同一乳房的不同象限之间均不相同，游离皮瓣不应采用“一刀切”的方式，而应沿着乳房腺体实质的表面进行，过程中需点状切除所有肉眼可见的岛状腺体组织及Cooper's韧带，尽可能保留脂肪组织。如肿瘤位于腺体浅表，或腺体与浅筋膜分界不清晰，则需更多切除该处浅筋膜以保证肿瘤安全性。③ 皮瓣质量判断及手术决策：已知皮瓣过薄与缺血性并发症风险增加有关。判断皮瓣厚度不仅要看绝对值，还要看相对值。皮瓣厚度至少需达到5 mm及以上才能预防切口并发症；在另一项研究^[78]中保留52%皮瓣厚度比例时仍有缺血并发症发生，而当比例达到74%时，缺血并发症消失（52.0% vs 74.0%， $P < 0.001$ ）。除评估皮瓣厚度以外，术中还应观察皮瓣的色泽、温度，切口皮缘是否渗血以判断皮瓣活力。近年来出现的吲哚菁绿荧光血管造影^[79]，可以实时显示术中皮瓣的灌注情况，帮助术者及时发现血供不良情况，采取局部缺血皮瓣切除、调整植入物大小、改变手术计划（一步法改为二步法，或将PBR改为SBR）等措施以降低术后风险，增加手术成功率。4）预防缺血措施：已知硝酸甘油软膏可用于减少基于植入物的乳房重建中的缺血性并发症^[80]；高压

氧疗法通过改善皮瓣或乳头缺血状况有利于愈合^[81]，然而这些研究证据均有限。

ADM或补片的应用能起到固定植入物、防止移位、承托重量，减轻皮瓣压力、增加表面覆盖的作用。与不用相比，在PBR手术中使用ADM能显著降低Baker III~IV包囊挛缩的发生率（2.3% vs 12.4%， $P < 0.05$ ）^[82]。目前最常使用的是ADM和Ti-loop补片，呈平片，已有预成型的Ti-loop囊袋，但目前尚未进入中国市场。ADM或补片的使用方法有：① 完全覆盖法：指将ADM或补片预先在体外缝制成囊袋，完全包裹植入物或包裹植入物凸面及部分背面后，再植入到胸肌前腔隙，与四周胸壁筋膜缝合固定。该方法操作简单、术后较少发生植入物旋转或移位，但是所需补片材料多，费用昂贵。② 前壁覆盖法：将ADM或补片先与胸壁周围韧带及筋膜缝合形成开口囊袋，然后置入植入物，并缝闭囊袋。与完全覆盖相比，前壁覆盖所用材料少，费用相对节省；并且在植入物上极形成“帐篷样”支撑，使与乳房上极组织边界的过度更自然。全覆盖与前壁覆盖在术后美容效果和并发症上孰优孰劣，尚缺乏对比研究。对于大而垂的乳房，还可以选择ADM或补片联合真皮吊带前壁覆盖法，进行一步法或二步法的PBR，具有不错的效果，但需注意并发症增加的可能。

安全性方面：meta分析^[83]显示，与SBR相比，PBR在不增加乳腺癌局部复发和远处转移的同时，与较少的乳头/皮瓣坏死、较低的包膜挛缩率和更少的术后疼痛有关^[1]；波纹征是PBR术后最常见的并发症，特别值得一提的是PBR术后无运动畸形（更多详情见5.2.8）。特殊人群应用PBR方面：Sinnott等^[84]报道PBR患者在放疗后发生包囊挛缩的概率是SBR患者放疗后的1/3（16.1% vs 52.2%， $P = 0.0018$ ），证实PBR对放疗具有更好的耐受性，提示对于预知需放疗的患者，手术选择应优先考虑PBR；Banuelos等^[85]报道在肥胖人群中，通过采用术中血管造影、二步法重建、使用ADM、扩张器初始扩张采用空气、术后2周根据皮瓣坏死情况及时采取修正性手术等措施，PBR术后并发症发生率低，与SBR相比差异无统计学意义（19.6% vs 20.4%，

$P=0.773$), 因此肥胖不应成为PBR的禁忌证, 但BMI大于 35 kg/m^2 与高并发症相关, 在患者选择时应该避免。

患者满意是乳房重建的最终目标。Char等^[86]用系统回顾比较了2 970例自体重建患者与6 806例植入物乳房重建患者的术后BREAST-Q评分, 发现除性健康两者相当以外, 在乳房满意度、心理健康和对结果满意度方面, 自体乳房重建要优于植入物乳房重建; 而在植入物乳房重建中, PBR在乳房满意度、性健康、心理健康方面都要优于SBR, 且与自体乳房重建得分相似。

综上所述, PBR具有与SBR相似的手术安全性, 且在减轻术后疼痛、消灭运动畸形、减少包囊挛缩、提升患者满意度上比SBR有优势, 这也是PBR日趋流行的原因。然而, 目前PBR尚缺乏高质量证据和长期的随访结果, 更多相关研究还在进行中。

[参 考 文 献]

- [1] BALK E M, EARLEY A, AVENDANO E A, et al. Long-term health outcomes in women with silicone gel breast implants: a systematic review [J] . *Ann Intern Med*, 2016, 164(3): 164-175.
- [2] JANOWSKY E C, KUPPER L L, HULKA B S. Meta-analyses of the relation between silicone breast implants and the risk of connective-tissue diseases [J] . *N Engl J Med*, 2000, 342(11): 781-790.
- [3] REDDY S, COLAKOGLU S, CURTIS M S, et al. Breast cancer recurrence following postmastectomy reconstruction compared to mastectomy with no reconstruction [J] . *Ann Plast Surg*, 2011, 66(5): 466-471.
- [4] BRINTON L A. The relationship of silicone breast implants and cancer at other sites [J] . *Plast Reconstr Surg*, 2007, 120(7 Suppl 1): 94S-102S.
- [5] Radiological Health U S F. FDA update on the safety of silicone gel-filled breast implants [M] .2011.
- [6] ROCCO N, CATANUTO G. More evidence for implant-based breast reconstruction [J] . *Lancet Oncol*, 2019, 20(2): 174-175.
- [7] COLWELL A S, TAYLOR E M. Recent advances in implant-based breast reconstruction [J] . *Plast Reconstr Surg*, 2020, 145(2): 421e-432e.
- [8] FITZAL F, TURNER S D, KENNER L. Is breast implant-associated anaplastic large cell lymphoma a hazard of breast implant surgery? [J] . *Open Biol*, 2019, 9(4): 190006.
- [9] BRODY G S, DEAPEN D, TAYLOR C R, et al. Anaplastic large cell lymphoma occurring in women with breast implants [J] . *Plast Reconstr Surg*, 2015, 135(3): 695-705.
- [10] JEWELL M, SPEAR S L, LARGENT J, et al. Anaplastic large T-cell lymphoma and breast implants: a review of the literature [J] . *Plast Reconstr Surg*, 2011, 128(3): 651-661.
- [11] TALWALKAR S S, MIRANDA R N, VALBUENA J R, et al. Lymphomas involving the breast: a study of 106 cases comparing localized and disseminated neoplasms [J] . *Am J Surg Pathol*, 2008, 32(9): 1299-1309.
- [12] GUALCO G, BACCHI C E. B-cell and T-cell lymphomas of the breast: clinical and pathological features of 53 cases [J] . *Int J Surg Pathol*, 2008, 16(4): 407-413.
- [13] U.S. Food and Drug Administration (FDA). Breast implant-associated anaplastic large cell lymphoma (BIA-ALCL) [EB/OL] . [2022-07-08] . <https://www.fda.gov/news-events/press-announcements/fda-updates-analysis-medical-device-reports-breast-implant-illness-and-breast-implant-associated>.
- [14] Australian Therapeutic Goods Administration. Breast implants and anaplastic large cell lymphoma-Update: TGA's review of textured breast implants and preliminary outcomes [EB/OL] . [2022-07-08] <https://www.tga.gov.au/alert/breast-implants-and-anaplastic-large-cell-lymphoma>. Published 2019. Accessed July 13, 2019.
- [15] U.S. Food and Drug Administration. Allergan recalls Natrelle Biocell textured breast implants due to risk of BIA-ALCL cancer [EB/OL] . [2022-07-08] . <https://www.fda.gov/medicaldevices/medical-device-recalls/allergan-recalls-natrelle-biocell-textured-breast-implants-due-risk-bia-alcl-cancer>. Published 2020. Accessed February 12, 2020.
- [16] RONCHI A, MONTELLA M, ARGENZIO V, et al. Diagnosis of anaplastic large cell lymphoma on late peri-implant breast seroma: management of cytological sample by an integrated approach [J] . *Cytopathology*, 2018, 29(3): 294-299.
- [17] COLOMO L, LOONG F, RIVES S, et al. Diffuse large B-cell lymphomas with plasmablastic differentiation represent a heterogeneous group of disease entities [J] . *Am J Surg Pathol*, 2004, 28(6): 736-747.
- [18] TURTON P, EL-SHARKAWI D, LYBURN I, et al. UK Guidelines on the Diagnosis and treatment of breast implant-associated anaplastic large cell lymphoma (BIA-ALCL) on behalf of the Medicines and Healthcare Products Regulatory Agency (MHRA) Plastic, Reconstructive and Aesthetic Surgery Expert Advisory Group (PRASEAG) [J] . *J Plast Reconstr Aesthet Surg*, 2021, 74(1): 13-29.
- [19] GEORGE E V, PHARM J, HOUSTON C, et al. Breast implant-associated ALK-negative anaplastic large cell lymphoma: a case report and discussion of possible pathogenesis [J] . *Int J Clin Exp Pathol*, 2013, 6(8): 1631-1642.
- [20] FISCHER J P, NELSON J A, SERLETTI J M, et al. Peri-operative risk factors associated with early tissue expander (TE) loss following immediate breast reconstruction (IBR): a review of 9 305 patients from the 2005-2010 ACS-NSQIP datasets [J] .

- J Plast Reconstr Aesthet Surg, 2013, 66(11): 1504–1512.
- [21] VOINESKOS S H, FRANK S G, CORDEIRO P G. Breast reconstruction following conservative mastectomies: predictors of complications and outcomes [J] . Gland Surg, 2015, 4(6): 484–496.
- [22] THORARINSSON A, FRÖJD V, KÖLBY L, et al. Patient determinants as independent risk factors for postoperative complications of breast reconstruction [J] . Gland Surg, 2017, 6(4): 355–367.
- [23] CHATTHA A, BUCKNOR A, KAMALI P, et al. Comparison of risk factors and complications in patients by stratified mastectomy weight: an institutional review of 1041 consecutive cases [J] . J Surg Oncol, 2017, 116(7): 811–818.
- [24] SONG J L, ZHANG X, LIU Q, et al. Impact of neoadjuvant chemotherapy on immediate breast reconstruction: a meta-analysis [J] . PLoS One, 2014, 9(5): e98225.
- [25] WARREN PELED A, ITAKURA K, FOSTER R D, et al. Impact of chemotherapy on postoperative complications after mastectomy and immediate breast reconstruction [J] . Arch Surg, 2010, 145(9): 880–885.
- [26] EL-SABAWI B, SOSIN M, CAREY J N, et al. Breast reconstruction and adjuvant therapy: a systematic review of surgical outcomes [J] . J Surg Oncol, 2015, 112(5): 458–464.
- [27] HO A L, BOVILL E S, MACADAM S A, et al. Postmastectomy radiation therapy after immediate two-stage tissue expander/implant breast reconstruction: a University of British Columbia perspective [J] . Plast Reconstr Surg, 2014, 134(1): 1e–10e.
- [28] BASCHNAGEL A M, SHAH C, WILKINSON J B, et al. Failure rate and cosmesis of immediate tissue expander/implant breast reconstruction after postmastectomy irradiation [J] . Clin Breast Cancer, 2012, 12(6): 428–432.
- [29] NAOUM G E, SALAMA L, NIEMIERKO A, et al. Single stage direct-to-implant breast reconstruction has lower complication rates than tissue expander and implant and comparable rates to autologous reconstruction in patients receiving postmastectomy radiation [J] . Int J Radiat Oncol, 2020, 106(3): 514–524.
- [30] HOMSY A, RÜEGG E, MONTANDON D, et al. Breast reconstruction: a century of controversies and progress [J] . Ann Plast Surg, 2018, 80(4): 457–463.
- [31] YUN J H, DIAZ R, ORMAN A G. Breast reconstruction and radiation therapy [J] . Cancer Control, 2018, 25(1): 1073274818795489.
- [32] TOH U, TAKENAKA M, IWAKUMA N, et al. Clinical outcomes of patients after nipple-sparing mastectomy and reconstruction based on the expander/implant technique [J] . Surg Today, 2021, 51(6): 862–871.
- [33] CHOPRA S, AL-ISHAQ Z, VIDYA R. The journey of prepectoral breast reconstruction through time [J] . World J Plast Surg, 2021, 10(2): 3–13.
- [34] FREY J D, SALIBIAN A A, KARP N S, et al. Implant-based breast reconstruction: Hot topics, controversies, and new directions [J] . Plast Reconstr Surg, 2019, 143(2): 404e–416e.
- [35] BELLINI E, PESCE M, SANTI P, et al. Two-stage tissue-expander breast reconstruction: a focus on the surgical technique [J] . Biomed Res Int, 2017, 2017: 1791546.
- [36] LEE K T, MUN G H. Comparison of one-stage vs two-stage prosthesis-based breast reconstruction: a systematic review and meta-analysis [J] . Am J Surg, 2016, 212(2): 336–344.
- [37] GAO P, BAI P, REN Y P, et al. Biological matrix-assisted one-stage implant-based breast reconstruction versus two-stage implant-based breast reconstruction: Patient-reported outcomes and complications [J] . Aesthetic Plast Surg, 2021, 45(6): 2581–2590.
- [38] MARTIN L, O'DONOGHUE J M, HORGAN K, et al. Acellular dermal matrix (ADM) assisted breast reconstruction procedures: joint guidelines from the Association of Breast Surgery and the British Association of Plastic, Reconstructive and Aesthetic Surgeons [J] . Eur J Surg Oncol, 2013, 39(5): 425–429.
- [39] BECKER H. A prospective randomized study comparing two different expander approaches in implant-based breast reconstruction: one stage versus two stages [J] . Plast Reconstr Surg, 2013, 131(4): 643e–644e.
- [40] DIKMANS R E, NEGENBORN V L, BOUMAN M B, et al. Two-stage implant-based breast reconstruction compared with immediate one-stage implant-based breast reconstruction augmented with an acellular dermal matrix: an open-label, phase 4, multicentre, randomised, controlled trial [J] . Lancet Oncol, 2017, 18(2): 251–258.
- [41] NEGENBORN VL, YOUNG-AFAT DA, DIKMANS REG, et al. Quality of life and patient satisfaction after one-stage implant-based breast reconstruction with an acellular dermal matrix versus two-stage breast reconstruction (BRiOS): primary outcome of a randomised, controlled trial. Lancet Oncol. 2018 Sep;19(9):1205–1214.
- [42] DAVILA A A, MIOTON L M, CHOW G, et al. Immediate two-stage tissue expander breast reconstruction compared with one-stage permanent implant breast reconstruction: a multi-institutional comparison of short-term complications [J] . J Plast Surg Hand Surg, 2013, 47(5): 344–349.
- [43] WILSON R, KIRWAN C, JOHNSON R, et al. Abstract P3–14–05: long term risk of explantation with Strattice™ assisted breast reconstruction, is it any different to submuscular reconstruction? [J] . Cancer Res, 2017, 77(4 Supplement): P3–14.
- [44] SALZBERG C A, ASHIKARI A Y, BERRY C, et al. Acellular dermal matrix-assisted direct-to-implant breast reconstruction and capsular contracture: a 13-year experience [J] . Plast Reconstr Surg, 2016, 138(2): 329–337.
- [45] SIGALOVE S, MAXWELL G P, SIGALOVE N M, et al. Prepectoral implant-based breast reconstruction: rationale, indications, and preliminary results [J] . Plast Reconstr Surg, 2017, 139(2): 287–294.
- [46] LOGAN ELLIS H, ASAOLU O, NEBO V, et al. Biological and synthetic mesh use in breast reconstructive surgery: a literature review [J] . World J Surg Oncol, 2016, 14: 121.

- [47] ADETAYO O A, SALCEDO S E, BAHJRI K, et al. A meta-analysis of outcomes using acellular dermal matrix in breast and abdominal wall reconstructions: event rates and risk factors predictive of complications [J] . *Ann Plast Surg*, 2016, 77(2): e31-e38.
- [48] LEE K T, MUN G H. Updated evidence of acellular dermal matrix use for implant-based breast reconstruction: a meta-analysis [J] . *Ann Surg Oncol*, 2016, 23(2): 600-610.
- [49] CASELLA D, BERNINI M, BENCINI L, et al. TiLoop® Bra mesh used for immediate breast reconstruction: comparison of retropectoral and subcutaneous implant placement in a prospective single-institution series [J] . *Eur J Plast Surg*, 2014, 37(11): 599-604.
- [50] DIETERICH M, ANGRES J, STACHS A, et al. Patient-report satisfaction and health-related quality of life in TiLOOP® bra-assisted or implant-based breast reconstruction alone [J] . *Aesthetic Plast Surg*, 2015, 39(4): 523-533.
- [51] GSCHWANTLER-KAULICH D, SCHRENK P, BJELIC-RADISIC V, et al. Mesh versus acellular dermal matrix in immediate implant-based breast reconstruction—a prospective randomized trial [J] . *Eur J Surg Oncol*, 2016, 42(5): 665-671.
- [52] SCHÜLER K, PAEPKE S, KOHLMANN T, et al. Postoperative complications in breast reconstruction with porcine acellular dermis and polypropylene meshes in subpectoral implant placement [J] . *In Vivo*, 2021, 35(5): 2739-2746.
- [53] SERVICES C F M M. ACE Demonstration quality monitoring program frequency of reporting and applicable surgical procedures [M] //Services C f m M, 2011.
- [54] FRANCHELLI S, PESCE M, SAVAIA S, et al. Clinical and microbiological characterization of late breast implant infections after reconstructive breast cancer surgery [J] . *Surg Infect (Larchmt)*, 2015, 16(5): 636-644.
- [55] WANG F, CHIN R, PIPER M, et al. Do prolonged prophylactic antibiotics reduce the incidence of surgical-site infections in immediate prosthetic breast reconstruction? [J] . *Plast Reconstr Surg*, 2016, 138(6): 1141-1149.
- [56] PHILLIPS B T, HALVORSON E G. Antibiotic prophylaxis following implant-based breast reconstruction: What is the evidence? [J] . *Plast Reconstr Surg*, 2016, 138(4): 751-757.
- [57] CITRON I, DOWER R, HO-ASJOE M. Protocol for the prevention and management of complications related to ADM implant-based breast reconstructions [J] . *GMS Interdiscip Plast Reconstr Surg DGPW*, 2016, 5: Doc06.
- [58] NATHAN B, SINGH S. Postoperative compression after breast augmentation [J] . *Aesthetic Plast Surg*, 2001, 25(4): 290-291.
- [59] CORDEIRO P G, MCCARTHY C M. A single surgeon's 12-year experience with tissue expander/implant breast reconstruction: part II. An analysis of long-term complications, aesthetic outcomes, and patient satisfaction [J] . *Plast Reconstr Surg*, 2006, 118(4): 832-839.
- [60] CAMIRAND A, DOUCET J, HARRIS J. Breast augmentation: compression: a very important factor in preventing capsular contracture [J] . *Plast Reconstr Surg*, 1999, 104(2): 529-538.
- [61] RIEGER U M, MESINA J, KALBERMATTEN D F, et al. Bacterial biofilms and capsular contracture in patients with breast implants [J] . *Br J Surg*, 2013, 100(6): 768-774.
- [62] CORDEIRO P G, PUSIC A L, DISA J J, et al. Irradiation after immediate tissue expander/implant breast reconstruction: outcomes, complications, aesthetic results, and satisfaction among 156 patients [J] . *Plast Reconstr Surg*, 2004, 113(3): 877-881.
- [63] EXPERT PANEL ON BREAST IMAGING, HELLER S L, LOURENCO A P, et al. ACR appropriateness criteria® imaging after mastectomy and breast reconstruction [J] . *J Am Coll Radiol*, 2020, 17(11S): S403-S414.
- [64] EXPERT PANEL ON BREAST IMAGING: , MAINIERO M B, MOY L, et al. ACR appropriateness criteria® breast cancer screening [J] . *J Am Coll Radiol*, 2017, 14(11S): S383-S390.
- [65] RIETJENS M, VILLA G, TOESCA A, et al. Appropriate use of magnetic resonance imaging and ultrasound to detect early silicone gel breast implant rupture in postmastectomy reconstruction [J] . *Plast Reconstr Surg*, 2014, 134(1): 13e-20e.
- [66] MAIJERS M C, NIESSEN F B, VELDHIJZEN J F H, et al. Magnetic resonance imaging screening results compared with explantation results in poly implant prothèse silicone breast implants, recalled from the European market in 2010 [J] . *Plast Reconstr Surg*, 2014, 133(2): 114e-120e.
- [67] CHUNG K C, MALAY S, SHAUVER M J, et al. Economic analysis of screening strategies for rupture of silicone gel breast implants [J] . *Plast Reconstr Surg*, 2012, 130(1): 225-237.
- [68] VENKATARAMAN S, HINES N, SLANETZ P J. Challenges in mammography: part 2, multimodality review of breast augmentation: imaging findings and complications [J] . *AJR Am J Roentgenol*, 2011, 197(6): W1031-W1045.
- [69] BENNETT K G, QI J, KIM H M, et al. Comparison of 2-year complication rates among common techniques for postmastectomy breast reconstruction [J] . *JAMA Surg*, 2018, 153(10): 901-908.
- [70] HARLESS C A, JACOBSON S R. Tailoring through technology: a retrospective review of a single surgeon's experience with implant-based breast reconstruction before and after implementation of laser-assisted indocyanine green angiography [J] . *Breast J*, 2016, 22(3): 274-281.
- [71] DASSOULAS KR, WANG J, THUMAN J, et al. Reducing infection rates in implant-based breast reconstruction: impact of an evidence-based protocol [J] . *Ann Plast Surg*, 2018, 80(5): 493-499.
- [72] WILKINS E G, HAMILL J B, KIM H M, et al. Complications in postmastectomy breast reconstruction: one-year outcomes of the mastectomy reconstruction outcomes consortium (MROC) study [J] . *Ann Surg*, 2018, 267(1): 164-170.
- [73] HAQUE S, KANAPATHY M, BOLLEN E, et al. Patient-

- reported outcome and cost implication of acute salvage of infected implant-based breast reconstruction with negative pressure wound therapy with Instillation (NPWTi) compared to standard care [J]. *J Plast Reconstr Aesthet Surg*, 2021, 74(12): 3300–3306.
- [74] TAKEUCHI M, KUWAHARA M, ANDO J, et al. Successful salvage of an infected breast prosthesis by changing from continuous to intermittent suction under continuous irrigation [J]. *Int J Surg Case Rep*, 2021, 82: 105860.
- [75] LUVSANNYAM E, PATEL D, HASSAN Z, et al. Overview of risk factors and prevention of capsular contracture following implant-based breast reconstruction and cosmetic surgery: a systematic review [J]. *Cureus*, 2020, 12(9): e10341.
- [76] ABBATE O, ROSADO N, SOBTI N, et al. Meta-analysis of prepectoral implant-based breast reconstruction: guide to patient selection and current outcomes [J]. *Breast Cancer Res Treat*, 2020, 182(3): 543–554.
- [77] RANCATI A O, ANGRIGIANI C H, HAMMOND D C, et al. Direct to implant reconstruction in nipple sparing mastectomy: patient selection by preoperative digital mammogram [J]. *Plast Reconstr Surg Glob Open*, 2017, 5(6): e1369.
- [78] FREY J D, SALIBIAN A A, CHOI M, et al. Mastectomy flap thickness and complications in nipple-sparing mastectomy: objective evaluation using magnetic resonance imaging [J]. *Plast Reconstr Surg Glob Open*, 2017, 5(8): e1439.
- [79] WANG C Y, WANG C H, TZENG Y S, et al. Intraoperative assessment of the relationship between nipple circulation and incision site in nipple-sparing mastectomy with implant breast reconstruction using the SPY imaging system [J]. *Ann Plast Surg*, 2018, 80(2S Suppl 1): S59–S65.
- [80] TURIN S Y, LI D D, VACA E E, et al. Nitroglycerin ointment for reducing the rate of mastectomy flap necrosis in immediate implant-based breast reconstruction [J]. *Plast Reconstr Surg*, 2018, 142(3): 264e–270e.
- [81] SHUCK J, O'KELLY N, ENDARA M, et al. A critical look at the effect of hyperbaric oxygen on the ischemic nipple following nipple sparing mastectomy and implant based reconstruction: a case series [J]. *Gland Surg*, 2017, 6(6): 659–665.
- [82] WAGNER R D, BRAUN T L, ZHU H R, et al. A systematic review of complications in prepectoral breast reconstruction [J]. *J Plast Reconstr Aesthet Surg*, 2019, 72(7): 1051–1059.
- [83] LI L, SU Y H, XIU B Q, et al. Comparison of prepectoral and subpectoral breast reconstruction after mastectomies: a systematic review and meta analysis [J]. *Eur J Surg Oncol*, 2019, 45(9): 1542–1550.
- [84] SINNOTT C J, PERSING S M, PRONOVOST M, et al. Impact of postmastectomy radiation therapy in prepectoral versus subpectoral implant-based breast reconstruction [J]. *Ann Surg Oncol*, 2018, 25(10): 2899–2908.
- [85] BANUELOS J, ABU-GHNAME A, VYAS K, et al. Should obesity be considered a contraindication for prepectoral breast reconstruction? [J]. *Plast Reconstr Surg*, 2020, 145(3): 619–627.
- [86] CHAR S, BLOOM J A, ERLICHMAN Z, et al. A comprehensive literature review of patient-reported outcome measures (PROMs) among common breast reconstruction options: what types of breast reconstruction score well? [J]. *Breast J*, 2021, 27(4): 322–329.

6 腔镜乳房手术

6.1 共识要点

(1) 腔镜乳房手术包括腔镜皮下腺体切除、自体组织乳房重建和植入物乳房重建，与传统开放手术有相似的肿瘤安全性。

证据级别：低质量；推荐级别：一般推荐。

(2) 腔镜乳房手术切口隐蔽，美容效果方面具备一定优势。

证据级别：低质量；推荐级别：强推荐。

(3) 腔镜乳房手术的适应证与开放手术相近。肿瘤累及皮肤、皮下脂肪和胸壁是主要禁忌证。

证据级别：低质量；推荐级别：强推荐。

(4) 依据建立操作空间方式不同，分为溶脂法和非溶脂法；依据维持手术操作空间方式不同，可以分为悬吊法和充气法或两者相结合的方法。

推荐级别：强推荐。

(5) 单孔法、三孔法或酌情增加辅助孔，都可以完成腔镜乳房手术，取决于术者的经验和操作习惯。

推荐级别：强推荐。

(6) 腔镜乳房手术的并发症与开放状态下重建手术类似，具体并发症发生率构成比有所差异。

证据级别：低质量；推荐级别：一般推荐。

(7) 腔镜乳房手术存在学习曲线，术者应接受严格的规范化培训，掌握标准操作技能。

推荐级别：强推荐。

6.2 文献数据解读

腔镜乳房手术是乳腺外科治疗领域的新热点。乳腺腔镜手术通过选择较隐蔽部位完成乳房切除和重建，改善术后的效果，越来越受到临床医师的关注，本次重建专家共识首次将腔镜内容收录，就腔镜乳房手术的安全性、适应证、操作技术和并发症提出共识意见，旨在为临床医师提供借鉴参考。

6.2.1 安全性

腔镜乳房手术，指经腔镜显露、分离，完

成乳房皮下腺体切除^[1-2], 或经腹腔镜获取自体组织瓣完成乳房重建的手术^[3], 以及乳房皮下腺体切除和供区自体组织获取均经由腹腔镜完成的手术^[1, 4-5]。

依照重建材料的不同, 腹腔镜乳房重建可以分为腹腔镜植入物乳房重建、腹腔镜自体组织乳房重建和腹腔镜自体组织结合植入物重建^[3-6]; 其中腹腔镜植入物乳房重建可以通过一步法或两步法完成^[2-3, 7], 也可以将植入物放置于胸肌前或胸肌后^[1-2, 8]。无论哪一种腹腔镜乳房手术, 对安全性的关注点, 都聚焦在肿瘤安全性(局部复发、远处转移)、术后早期并发症发生率(乳头乳晕缺血坏死、皮瓣坏死、感染、血清肿、植入物丢失等)和术后远期并发症发生率如包膜挛缩上。

Kuo等^[1]发表于2020年的一项前瞻性多中心研究显示, 共计314例腹腔镜即刻假体乳房重建, 经过(54.1±22.4)个月的随访, 局部复发率为3.2%, 远处转移率为0.7%。早期并发症方面, 乳头部分坏死率为5.4%, 乳头完全坏死率为0.6%, 植入物丢失或假体取出概率为0.7%。

张晔等^[2]对85例开放假体植入乳房重建手术与104例腹腔镜假体植入乳房重建的病例进行了比较研究。两组在无病生存率(disease-free survival, DFS)与总生存率(overall survival, OS)以及术后并发症方面均无显著性差异。患者满意度方面, 腹腔镜组优于开放组。

机器人乳房重建, 是一种机械化、精细化的腹腔镜乳房手术, 近年也开始有关于安全性的报道^[4, 9]。发表于2020年的一项关于54例机器人假体乳房重建与62例传统开放乳房重建手术的对照研究显示, 两组在失血量、乳头乳晕缺血坏死率、总并发症发生率方面均无差异; 机器人组无植入物丢失发生, 传统开放手术组有1例植入物丢失。机器人乳房重建组在患者满意度方面优于传统开放手术组(92.0% vs 75.6%, $P=0.046$)^[10]。

现有关于腹腔镜乳房手术安全性的研究显示, 在局部复发、远处转移、乳头乳晕缺血坏死、皮瓣坏死、感染、血清肿、植入物丢失和包膜挛缩等并发症的发生率方面, 腹腔镜乳房手术与传统开放手术没有显著差异。但上述研究均不是随机对

照临床研究, 本术式的安全性, 尚需要高级别证据的研究证实。

6.2.2 适应证

腹腔镜乳房手术的适应证, 与传统开放NSM及重建手术非常接近^[2, 8, 10]。国内外学者认为, 下述适应证, 可以考虑行腹腔镜乳房手术: ①术前经空芯针活检证实为乳腺恶性肿瘤; ②I、II期的早期浸润性乳腺癌或导管原位癌; ③经体检、乳腺MRI证实肿瘤未侵犯皮肤和胸壁; ④浸润性癌肿块最大径≤5 cm; 原位癌原则上无肿瘤大小要求; ⑤拟行预防性乳房全切术者; ⑥对于病灶超过5 cm的浸润性癌, 或多枚腋窝淋巴结转移的患者, 需结合患者乳房形态、全方位影像学检查、多学科评估以及患者的意愿慎重考虑。

由于腹腔镜乳房手术通常保留肿物表面皮肤、避免在乳房表面进行切口, 所以临床或影像学检查提示存在皮肤(含乳头乳晕区佩吉特病)、胸壁受侵犯时, 通常是进行本术式的禁忌证^[2, 8]。区域淋巴结分期为N₃期, 同样是腹腔镜乳房手术的禁忌证。另外, 妊娠期患者接受CO₂建腔存在一定风险, 是充气法建腔腹腔镜乳房重建手术的禁忌证。

其他腹腔镜乳房重建的禁忌证请参照开放手术乳房重建部分指南。

6.2.3 操作技术

依据维持手术操作空间的不同方式, 腹腔镜重建可以分为悬吊法和充气法或两者相结合的方法, 悬吊法需使用特制拉钩器械, 操作方式同传统开放手术。充气法手术依据建立操作空间的不同又可以分为溶脂法和非溶脂法; 依据解剖层次的顺序又可以分为传统由浅入深(浅筋膜浅层-胸大肌浅层-胸大肌深层)的“顺序法”和由深入浅的“逆序法”。

6.2.3.1 术前准备

完善术前检查, 排除手术相关禁忌证, 积极控制基础疾病。术前拍照(正位、倾斜45°位、侧位)、测量乳房径线、准备假体。常规预防性使用抗生素, 具体可参照开放手术乳房重建部分。

6.2.3.2 体表标记

术前, 患者站立位, 双侧乳房处于自然下垂

状态下,标记乳房下皱襞,对于全胸肌后单纯假体重建患者还应距乳房下皱襞下方1.0~1.5 cm处标记一条与下皱襞平行的虚线,该虚线是游离胸大肌后假体腔的下份界限^[11]。手术切口的位置一般放在腋窝顶^[11-12],3.0~5.0 cm,也可以放在腋前线乳房外侧壁^[12-14],建议站立位时标记手术切口,以保证上臂自然下垂时可以完全遮挡手术切口。然后患者取平卧位,标记乳房边缘。

6.2.3.3 手术步骤及注意事项

(1) 麻醉及体位

气管插管全身麻醉。仰卧位,腋窝手术时患者手臂外展90°,进行乳房手术时将患侧上肢外上展并置于额头上固定,以利于腔镜下视野的暴露以及手术操作。

(2) 腋窝淋巴结手术

从腋窝切口直视下常规进行前哨淋巴结活检(sentinel lymph node biopsy, SLNB)或腋窝淋巴结清扫(axillary lymph nodes dissection, ALND)术。

(3) 建腔

建腔过程根据是否结合吸脂技术,可以分为溶脂法与非溶脂法。

① 溶脂法协助建腔的实施

溶脂液的配制:生理盐水250 mL+灭菌注射用水250 mL+2%利多卡因20 mL+0.1%肾上腺素1 mL。

溶脂液注射:使用腔镜手术溶脂针向乳房后间隙注射溶脂液300~500 mL。注射范围应超过腺体边缘1 cm。

吸脂:插入乳腺手术吸脂器,吸出乳房后间隙脂溶液和脂肪。吸脂范围同样应超过腺体边缘1 cm,以便确保吸除包绕着环乳韧带的脂肪,进而显露环乳韧带。乳房后间隙吸脂时吸引头侧孔朝向腺体。

② 非溶脂法建腔的实施

在腋窝直视手术后,对于胸肌后重建患者,先直视下找到胸大肌外侧缘,采用电刀游离胸大肌深面(8~10 cm)、胸大肌浅面(5~8 cm)以及腺体浅层(3~5 cm),游离范围依次递减以利于腔镜下各层次的分离和视野暴露;对于胸肌前重建患者,仅需先直视下游离胸大肌浅面

(5~8 cm)以及腺体浅层(3~5 cm),至此,非溶脂法建腔结束。

(4) 腺体切除及假体腔构建

① 悬吊法

悬吊法是指利用悬吊支架(配套有悬吊链条和穿刺针),或特制的悬吊拉钩的牵拉作用,显露乳房皮瓣与腺体、腺体与胸大肌以及胸大小肌之间间隙的方法。

悬吊法的优点是不存在充气法因为漏气导致手术空间丧失的问题,也没有皮下气肿或高碳酸血症的顾虑。悬吊法的缺点是建立的手术空间不及充气法充分,术野显露有所不足。有别于乳房后间隙及胸大肌后方层次的疏松结缔组织,相对致密的皮下浅筋膜浅层游离是悬吊法腔镜乳房皮下腺体切除术的最大难点。由于没有充气法的吸脂步骤,所以腺体浅层的空间没有显现,如果直接在腔镜下游离皮瓣与腺体浅层,无疑会十分困难,且容易损伤皮瓣或残留腺体。因此,使用悬吊法进行腔镜假体重建时,优先建议配合使用溶脂法,当然需要在保证肿瘤学安全性的前提下。如果患者没有CO₂充气法的禁忌,更推荐充气法进行腔镜乳房重建。

② 充气法

采用单孔转换器或利用手套及切口保护套自制设备封闭切口,建立气腔。常规设置压强依据各中心不同,可以波动在8~12 mmHg之间,流量波动在12~40 L/min之间。

对于溶脂法的患者,可采用顺序法进行游离,先在良好照明和放大作用下通过电钩或电剪刀离断Cooper韧带,从而完全游离乳房腺体浅层,直至乳房四周韧带,注意保护好四周韧带不离断,尤其是胸骨旁韧带及三角集束韧带。切断乳头后腺体及大导管时应避免破坏乳晕皮下的血管网。紧接着采用抓钳左右牵引腺体,离断乳房后间隙相关结缔组织,完整切除腺体,术中遇有较大血管时应用超声刀止血。最后先在直视下经腋窝沿胸大肌外缘与胸小肌间找到胸大肌后间隙入口,纵行切开约5 cm,采用胸大肌拉钩牵开胸大肌后间隙,置入腔镜,使用电凝钩游离胸大肌深面疏松结缔组织,对于胸大肌附着点部分建议在腔镜下采用电凝钩或超声刀直接切断,全胸肌

后重建下份游离至乳房下皱襞以下1.0~1.5 cm, 胸肌后假体联合补片重建下份仅游离至乳房下皱襞即离断胸大肌。游离结束后应在腔镜下检查术野并彻底止血。

对于非溶脂的患者, 一般建议采用“逆序法”进行相关层面游离, 因为逆序法可借用气腔张力托举浅层组织, 因此无需特殊设备, 节约了人力, 加上腔镜下操作窗构建清晰, 有利于操作及教学。先将患侧上肢外上展并置于额头上固定, 腔镜下先使用电刀或电凝钩游离胸大肌深面疏松结缔组织, 对于胸大肌附着点部分建议使用超声刀缓慢离断, 以防出血。内侧游离至胸骨旁线, 外侧紧贴前锯肌游离至乳房外侧界限, 全胸肌后重建下份至乳房下皱襞以下1.0~1.5 cm, 胸肌后假体联合补片重建下份仅游离至乳房下皱襞即离断胸大肌。然后腔镜下游离乳房后间隙(对于恶性肿瘤患者, 游离此层时需确保胸大肌筋膜的完整切除), 仍然使用电刀或电凝钩游离, 内侧至胸骨旁线, 下份至乳房下皱襞, 外侧至乳房外侧界限, 游离外侧时应注意保留前锯肌筋膜, 以覆盖假体植入物外侧部分, 同时避免胸大肌的过度回缩。最后腔镜下沿浅筋膜浅层游离腺体, 此层可通过注射膨胀液后采用“冷兵器”(特制长柄手术刀或手术剪)进行分离^[13], 也可以采用能量器械(电刀或超声刀)进行游离^[11]: 首先通过腋窝入路游离内上份、外上份、部分外下腺体浅层, 为避免乳头血供的损伤, 可优先游离乳头根部两侧的浅筋膜, 孤立乳头根部, 然后用“冷兵器”或电切离断乳头后方组织(可适当保留少许腺体), 然后使用剪刀剪除乳头后方腺体及大导管组织术中快速冷冻切片病理学检查; 若内下象限游离困难, 必要时可于外上象限乳晕旁避开滋养血管做1个约2 mm的辅助孔, 经此辅助孔置入最长的电刀继续游离乳房剩余的腺体, 可避免操作杆的“筷子效应”, 节约手术时间。对于胸肌前重建的患者, 则无需游离胸大肌后层次。

(5) 补片缝合及假体植入

术中再次测量假体腔, 同时将切除腺体称重和测量体积, 如有条件可使用Sizer评估所需假体大小。对于胸肌后或胸肌前假体联合人工补片材

料(如TiLoop® Bra, 乳房软组织加强补片或异体脱细胞真皮基质)重建的患者, 可采用牵引线补片法、腔镜下补片缝合法或体外双补片全包裹的形式进行补片联合假体重建^[15], 多种补片缝合技术可以使得轻度下垂甚至大部分中度下垂的患者也能适用于腔镜假体重建。术后于腋窝切口向乳房下皱襞放置引流管1根并固定, 至此补片及假体置入完毕。

(6) 腔镜背阔肌重建患者

在乳腺切除完毕后更换患者体位为侧卧位, 背阔肌的切取采用非溶脂逆序法, 先经腋窝顶部切口直视下游离背阔肌深面5~10 cm, 离断胸背血管前锯肌支。然后腔镜下使用电凝钩经腋窝切口继续游离背阔肌深面, 遇到血管建议使用超声刀, 直至电凝钩无法游离时, 可于背部皮肤靠腋后线处构建辅助孔, 将电刀经辅助孔置入至背阔肌深面, 在腔镜下继续分离远端背阔肌深面至标记范围。然后再次进入直视状态, 经腋窝顶部切口游离背阔肌浅面5~10 cm, 进一步腔镜下使用电刀继续游离背阔肌浅面, 其游离顺序为: 背阔肌上缘(与大圆肌和肩胛下角分离)-内侧缘(脊柱侧)-下缘(髂嵴水平)-外侧缘, 电刀(电凝钩或超声刀)经腋窝切口无法游离处则借助辅助孔使用电刀完整切取整个背阔肌。冲洗背部创腔后, 使用腔镜通过腋窝切口确认创腔充分止血, 放置两根引流管引流背部创腔。将背阔肌肌肉脂肪瓣转移到前方乳房皮肤囊袋内, 更换患者体位后, 调整背阔肌位置及方向, 防止血管蒂受压及扭曲, 将背阔肌上份与胸大肌固定1~2针。若需联合假体, 再次评估背阔肌切取容积及切除乳腺组织容积, 选择合适假体, 将假体置入胸大肌和背阔肌之间的囊袋内, 尽量使背阔肌完整覆盖植入物, 将背阔肌边缘与前锯肌固定1~2针, 以防止假体向外侧移位。从腋窝处切口向乳房下皱襞放置1根引流管接负压引流壶, 逐层缝合切口。

6.2.4 并发症

腔镜假体/背阔肌自体重建术, 因为有腔镜设备的放大效应, 同时是1个“No Touch”手术, 因此虽然现在没有大量的循证医学证据, 但就临床实践而言, 腔镜手术有降低并发症发生率

的趋势^[10, 11-16]。然而, 腔镜重建手术与开放重建手术并发症相似, 只是具体并发症发生率结构构成比有所差异, 同时有腔镜手术并发症发生的特点, 具体并发症发生情况如下。

6.2.4.1 皮下气肿

当采用CO₂充气方式建立操作空间时, 气腔压力过大(>8 mmHg)可能造成手术区域以外的皮下气肿, 严重时皮下气肿可发展到颈部甚至发生纵膈气肿压迫静脉。因此, 手术时应随时注意患者皮下气肿发生与否及范围, 并及时调整气腔压力。轻微的皮下气肿一般于术后1~2天即完整吸收, 无需特殊处理。

6.2.4.2 高碳酸血症

在采用CO₂充气方式建立操作空间时, 因腔镜乳房手术分离创面较大, 尤其是背阔肌重建, 加上手术时间较长, 可能使创面吸收的CO₂增多, 因此有发生高碳酸血症的风险。术中应常规监测并保持动脉血氧分压(PaO₂)及二氧化碳分压(PaCO₂)等血气分析指标。

6.2.4.3 皮瓣缺血坏死

皮瓣缺血坏死是开放乳房重建常见的并发症(具体见前述章节)。然而, 在腔镜乳腺手术中, 由于乳房穹隆上没有任何切口, 因此可以避免真皮层血管网的离断, 加上聚光灯在乳房内的使用, 使得皮肤的血供清晰可见, 有助于浅筋膜浅层游离时避开皮瓣血供, 减少皮瓣缺血的发生^[13-15]。对开放手术有研究表明, 吸烟、术前手术区域的放疗史、患者年龄较大和BMI较高是发生术后皮瓣坏死的显著风险因素^[17-18], 因此腔镜手术在新的研究出结果前, 也需按此适应证合理选择患者。同时对于处于腔镜重建手术学习曲线阶段的医师而言, 皮瓣缺血坏死发生率较高, 是需要重点关注的并发症^[19]。

6.2.4.4 NAC缺血坏死

NAC缺血坏死是开放重建手术的主要并发症, 除了乳头乳晕血供类型外, 乳晕周围手术切口以及肿瘤外科医师的技术也是影响NAC坏死的主要原因。就切口方面而言, 乳晕周围下切口比乳晕周围上切口更安全, 而腔镜乳房手术其切口多位于远离乳头乳晕复合体的腋窝或乳房外侧缘, 可以最大程度地减轻对NAC滋养血管

的破坏; 同时, 在肿瘤外科医师处理NAC技术方面, 腔镜状态下也是采用与开放手术一样的组织剪离断乳头后方腺体, 故而相对于传统开放手术, 腔镜重建术NAC缺血坏死发生率明显降低^[11, 13-15]。

6.2.4.5 术后出血

在乳腺腔镜状态下, 由于有放大效应, 因此大多血管都可以被发现并及时止血, 然而乳腺腔镜下止血方法多为电凝止血或超声刀止血, 相对于开放手术的结扎止血, 其安全性稍差, 同时由于气腔压力的作用, 导致一部分患者在血管受损后并不立即表现为活动性出血, 待气腔压力解除或术后假体运动摩擦后才表现出来, 因此, 腔镜重建术后出血时有发生^[15, 20], 也需引起大家的重视。为了减少术后出血的发生, 首先在术前应严格按照腔镜重建手术的适应证及禁忌证筛选患者; 其次术中彻底止血是预防术后出血的关键, 操作应仔细, 为了避免被气压引起的暂时性止血所误导, 还应在冲洗后再次低压状态下检查是否有出血的发生; 最后在术后出血的控制措施方面, 因为乳房上没有切口, 腔镜重建抗加压能力更强, 所以如出血不严重, 可考虑局部加压处理, 但若出血较严重, 加压后仍未有效控制, 则应尽快二次手术止血。

6.2.4.6 伤口裂开

腔镜乳房重建术切口大多位于腋窝或乳房外侧缘, 因此远离重建乳房假体腔表面, 切口两侧皮瓣所受张力较小, 因此发生切口裂开的风险远较开放手术为低^[13-15]。

此外, 腔镜重建手术虽然是“*No Touch*”手术, 然而由于有植入物置入, 加上早期学习曲线阶段所需时间较长, 因此感染仍时有发生^[15]。其他的腔镜乳房重建术后并发症还包括皮下积液(血清肿)、重要血管及神经损伤、上肢淋巴水肿、术后疼痛、包囊挛缩等与开放重建一样的并发症, 处理和预防方法同开放手术。在学习曲线阶段, 由于标准操作不是很熟练, 手术时间也较长, 因此皮瓣损伤、出血、感染的风险较高。技术熟练后的腔镜下乳房重建手术, 虽然现在没有大量的循证医学证据, 但就临床实践而言, 腔镜手术有降低并发症发生率的趋势。

[参 考 文 献]

- [1] KUO Y L, CHANG C H, CHANG T Y, et al. Endoscopy-assisted total mastectomy with and without immediate reconstruction: An extended follow-up, multicenter study [J]. *Plast Reconstr Surg*, 2021, 147(2): 267-278.
- [2] 张 晔, 钟 玲, 刘 静, 等. 腔镜与开放的保留乳头乳晕乳腺癌根治切除加一期假体植入乳房重建的对比研究 [J]. *中华外科杂志*, 2019, 57(10): 770-775.
ZHANG Y, ZHONG L, LIU J, et al. The comparative study of endoscope versus open surgery on nipple sparing mastectomy with immediate reconstruction using prosthesis implantation [J]. *Chin J Surg*, 2019, 57(10): 770-775.
- [3] MA J X, LI B, XIA Y C, et al. Latissimus dorsi muscle flap transfer through endoscopic approach combined with the implant after tissue expansion for breast reconstruction of mastectomy patients [J]. *BMC Surg*, 2022, 22(1): 10.
- [4] LAI H W, LIN S L, CHEN S T, et al. Robotic nipple sparing mastectomy and immediate breast reconstruction with robotic latissimus dorsi flap harvest-technique and preliminary results [J]. *J Plast Reconstr Aesthet Surg*, 2018, 71(10): e59-e61.
- [5] WANG Z H, XIN P, QU X, et al. Breast reconstruction using a laparoscopically harvested pedicled omental flap after endoscopic mastectomy for patients with breast cancer: an observational study of a minimally invasive method [J]. *Gland Surg*, 2020, 9(3): 676-688.
- [6] LAI H W, WU H S, CHUANG K L, et al. Endoscopy-assisted total mastectomy followed by immediate pedicled transverse rectus abdominis musculocutaneous (TRAM) flap reconstruction: Preliminary results of 48 patients [J]. *Surg Innov*, 2015, 22(4): 382-389.
- [7] SERRA-MESTRE J M, FERNANDEZ PEÑUELA R, D'ANDREA F, et al. Endoscopic delayed breast reconstruction with expanders and implants via the axillary incision made for sentinel lymph node biopsy or lymphadenectomy [J]. *Ann Plast Surg*, 2018, 80(2): 100-103.
- [8] YANG H J, KO G, KIM J H, et al. Implant delivery technique for prepectoral reconstruction after endoscopic-assisted nipple-sparing mastectomy [J]. *Plast Reconstr Surg Glob Open*, 2021, 9(6): e3623.
- [9] RYU J M, KIM J Y, CHOI H J, et al. Robot-assisted nipple-sparing mastectomy with immediate breast reconstruction: an initial experience of the Korea robot-endoscopy minimal access breast surgery study group (KoREa-BSG) [J]. *Ann Surg*, 2020, 275(5): 985-991.
- [10] LAI H W, CHEN S T, MOK C W, et al. Robotic versus conventional nipple sparing mastectomy and immediate gel implant breast reconstruction in the management of breast cancer—a case control comparison study with analysis of clinical outcome, medical cost, and patient-reported cosmetic results [J]. *J Plast Reconstr Aesthet Surg*, 2020, 73(8): 1514-1525.
- [11] ZHANG S B, XIE Y Y, LIANG F Q, et al. Video-assisted transaxillary nipple-sparing mastectomy and immediate implant-based breast reconstruction: a novel and promising method [J]. *Aesthetic Plast Surg*, 2022, 46(1): 91-98.
- [12] VISCONTI G, FRANCESCHINI G, BIANCHI A, et al. Transaxillary nipple-sparing mastectomy and direct-to-implant breast reconstruction using a simplified endoscopic approach: indications, cosmetic outcomes and technical refinements [J]. *Aesthetic Plast Surg*, 2020, 44(5): 1466-1475.
- [13] LAI H W, LIN S L, CHEN S T, et al. Single-axillary-incision endoscopic-assisted hybrid technique for nipple-sparing mastectomy: technique, preliminary results, and patient-reported cosmetic outcome from preliminary 50 procedures [J]. *Ann Surg Oncol*, 2018, 25(5): 1340-1349.
- [14] LAI H W, CHEN S T, MOK C W, et al. Single-port three-dimensional (3D) videoscope-assisted endoscopic nipple-sparing mastectomy in the management of breast cancer: technique, clinical outcomes, medical cost, learning curve, and patient-reported aesthetic results from 80 preliminary procedures [J]. *Ann Surg Oncol*, 2021, 28(12): 7331-7344.
- [15] ZHOU J, LIU X R, FENG Y, et al. Breakthrough in breast reconstruction in the context of COVID-19: safety and efficiency of endoscopic breast reconstruction at a day surgery center [J]. *Gland Surg*, 2021, 10(8): 2477-2489.
- [16] MOK C W, LAI H W. Endoscopic-assisted surgery in the management of breast cancer: 20 years review of trend, techniques and outcomes [J]. *Breast*, 2019, 46: 144-156.
- [17] GOLTSMAN D, MUNABI N C O, ASCHERMAN J A. The association between smoking and plastic surgery outcomes in 40 465 patients: an analysis of the American College of Surgeons national surgical quality improvement program data sets [J]. *Plast Reconstr Surg*, 2017, 139(2): 503-511.
- [18] THEOCHARIDIS V, KATSAROS I, SGOUROMALLIS E, et al. Current evidence on the role of smoking in plastic surgery elective procedures: a systematic review and meta-analysis [J]. *J Plast Reconstr Aesthet Surg*, 2018, 71(5): 624-636.
- [19] LAI H W, WANG C C, LAI Y C, et al. The learning curve of robotic nipple sparing mastectomy for breast cancer: an analysis of consecutive 39 procedures with cumulative sum plot [J]. *Eur J Surg Oncol*, 2019, 45(2): 125-133.
- [20] LAI H W, CHEN S T, CHEN D R. Abstract P1-20-12: Robotic versus conventional or endoscopic-assisted nipple sparing mastectomy with immediate prosthesis breast reconstruction in the management of breast cancer—a case control comparison study with analysis of clinical outcomes, patient-reported aesthetic results, and medical cost [J]. *Cancer Res*, 2020, 80(4_Suppl): 1-20.

7 脂肪移植技术

7.1 共识要点

(1) 脂肪移植已成为保乳术后延期畸形修复和

全乳切除术后乳房重建的主要辅助技术。

证据级别：中等质量。推荐级别：强推荐。

(2) 目前未见高级别的临床证据证实脂肪移植会增加肿瘤复发的风险。

证据级别：中等质量。推荐级别：强推荐。

(3) 脂肪移植在乳房重建中的应用存在学习曲线，应重视不良反应的预防和处理。

证据级别：中等质量。推荐级别：强推荐。

7.2 文献数据解读

2009年，美国整形外科医师协会（American Society of Plastic Surgeons, ASPS）重新对脂肪移植技术进行评估，解除了脂肪移植技术应用于乳房填充的禁令。此后，脂肪移植技术被广泛应用于乳房的美容整形外科，包括各种类型的乳房重建技术。

7.2.1 安全性

脂肪移植技术在乳腺肿瘤整形外科领域逐渐得到广泛应用，可用于修复乳房肿物切除后的凹陷畸形、部分乳房缺损甚至全乳房重建。由于移植脂肪细胞里含有干细胞成分，脂肪移植技术的肿瘤安全性是肿瘤外科医师关注的1个重要问题。基础研究的结果显示，脂肪干细胞/脂肪细胞与乳腺癌细胞共培养可能会促进肿瘤细胞的生长。为探寻其机制，有研究^[1-2]发现乳腺癌细胞刺激周围脂肪细胞进行脂肪分解，游离出的脂肪酸可被癌细胞表面表达的转运蛋白转运进癌细胞内并为其所用，这种复杂的代谢共生关系促进乳腺癌细胞恶性行为的发展。但是截至目前，绝大多数的临床观察并未发现脂肪移植会增加乳腺癌患者肿瘤复发或转移的风险，Kronowitz等^[3]报道一项回顾性对照研究，评估了脂肪移植技术的肿瘤发生风险。该回顾性对照研究观察了3组病例，脂肪移植组包括乳腺癌术后填充（719例）和因良性疾病导致乳房缺损的填充（305例）两组；对照组为605例接受常规乳房重建手术（非脂肪移植技术）的患者。乳腺癌术后接受脂肪移植手术组平均随访60个月后，肿瘤复发率为1.3%；未采用脂肪移植技术的乳腺癌重建组平均随访44个月，肿瘤复发率为2.4%；因良性疾病而接受脂肪填充组平均随访73个月，乳腺癌发生率为0。作者认为脂肪移植技术既不会增加乳腺癌

术后局部复发的风险，也不会增加正常乳腺的乳腺癌发病风险。Cohen等^[4]评估了脂肪移植技术对乳房全切患者的肿瘤风险，该研究回顾性观察了248例乳腺癌切除术后接受脂肪移植手术的患者和581例未接受脂肪移植手术的乳腺癌切除患者，分别随访45.6和38.8个月，两组肿瘤的局部复发率分别为2.5%和1.9%，两者差异无统计学意义。Myckatyn等^[5]报道一项多中心的病例对照研究，观察了6年期间共1 197例肿瘤复发的乳腺癌患者，并随机选择972例无复发的乳腺癌患者作为对照，结果发现，脂肪移植手术并非肿瘤复发的风险因素（HR=0.97）。虽然Petit等^[6]早期的研究发现，脂肪注射可能会促进原位癌患者的局部复发风险，但是该现象未能在其他临床观察中获得支持。Petit等^[7]在最新的研究中对比了322例保乳术后接受脂肪移植的患者，并匹配了同样样本量的未接受脂肪移植的保乳手术患者，平均随访4.4年，脂肪移植并没有增加肿瘤局部复发或腋窝淋巴结转移的风险。在即刻脂肪移植方面，Biazus团队从2004—2016年回顾性队列分析了320例保乳患者和65例保乳联合即刻脂肪移植患者，术后中位随访5年，两组肿瘤的局部复发率分别为3.9%和4.6%，局部复发与即刻脂肪移植无关^[8]。在国内，任国胜/厉红元团队正在开展早期乳腺癌患者保乳术联合即刻脂肪移植术的大样本临床随机对照研究，前期研究发现保乳术联合自体脂肪移植的患者总体满意度及美观度优于传统保乳术的患者，并不会增加局部复发率^[9]。由于缺乏高质量、长期的临床研究数据，目前还不能对脂肪注射技术的肿瘤安全性问题形成一致性意见。但依据目前的循证医学资料，我们认为延期脂肪注射填充技术总体上是安全的，即刻脂肪移植技术其肿瘤学安全性尚需更大样本量及更长时间随访的临床研究数据。但对于一些高危的乳腺癌患者，肿瘤重建外科医师仍然应当谨慎采用脂肪注射填充技术。

7.2.2 适应证

脂肪移植技术在乳房重建外科领域应用非常广泛：① 联合自体组织移植和假体植入辅助即刻乳房重建技术，实现更佳的重建效果。该应用是脂肪移植在乳房重建外科领域中最常见

的用法^[10]。例如, 在使用背阔肌肌皮瓣乳房重建时, 可同时应用脂肪移植技术, 增加肌皮瓣的容积; 在应用假体重建技术时, 可同时于假体表面的皮下及腺体后注射脂肪, 增加乳房表面及过渡区域的软组织厚度。② II期改善重建乳房的外形。假体或游离皮瓣重建术后, 往往可能因组织量不足出现假体边缘显现、假体被触及和局部凹陷等情况。II期进行脂肪注射, 可增加假体被覆组织的厚度, 修饰假体不能覆盖的区域如乳房下皱襞区域、内侧及锁骨下等处的凹陷, 进一步完善乳房外形轮廓^[11]。③ 单独应用, 或联合BRAVA技术, 进行部分或全部乳房重建。对于乳房肿物切除术、乳腺癌保乳术等乳房部分切除术后的畸形, 可用小剂量脂肪填充局部缺损 (<100 cc), 矫正双乳对称性。改良根治术后乳房缺损的修复则通常需要大量 (100~300 cc) 甚至超大量 (>300 cc) 脂肪移植。大容量脂肪注射技术需要患者具有足够的脂肪储备量, 手术次数多, 联合BRAVA时还可能引起疼痛、皮肤过敏等不适^[12], 对患者依从性要求较高。重建手术前需要从生理上、心理上对患者进行充分的评估。④改善放疗导致的乳房区域皮肤损伤^[13]。脂肪移植可促进放疗后创面的愈合, 增加皮下厚度, 并通过改善血管供应改善放疗后皮肤纹理、质地和顺应性。对于一些原本不适合假体重建的放疗后患者, 经过脂肪注射处理后, 有可能转变为假体重建的适应证。但接受过胸部放疗的患者, 脂肪移植量及手术次数多于未放疗患者, 术前应充分告知^[14]。

乳腺癌术后脂肪移植技术适应证的选择还应当充分考虑肿瘤复发的风险。肿瘤切缘阳性、肿瘤复发或远处转移是脂肪移植的明确禁忌证^[15]。肿瘤复发风险高的患者也不适合脂肪移植技术, 如炎性乳腺癌、高分级的原位癌及年轻女性的肉瘤等。对于非重建性乳房脂肪注射手术, 也应充分考虑到肿瘤安全性问题, 如对某些肿瘤高发风险的患者 (如BRAC1/2基因突变) 或乳腺影像报告与数据系统 (Breast Imaging Reporting and Data System, BI-RADS) 分类进行性发展的患者, 应当谨慎选择脂肪移植技术。关于脂肪移植的最佳时机并无定论, 绝大多数的

临床应用通常安排在乳腺癌术后6个月以上的时间, 在全乳切除及肿瘤保乳整形的同期进行脂肪移植的报道较少^[11-15]。

7.2.3 操作技术

脂肪移植技术需要遵循的基本原则包括:

① 低负压抽吸。过大的抽吸压力会影响脂肪细胞的活性, 并进一步影响到脂肪组织移植后的成活率。低负压吸脂, 可以降低抽吸过程中脂肪颗粒受到的剪切力, 最大程度地保护脂肪组织, 提高脂肪移植的成活率。低负压吸脂的一种常见方式就是应用注射器 (而非负压吸引器) 抽吸技术, 这也是被普遍采用的Coleman技术中的1个重要组成部分。② 脂肪的提纯。由于吸脂术广泛采用肿胀麻醉技术, 因此抽吸的液体中含有大量的肿胀液、红细胞和破碎的油脂成分。一般需要对抽吸液体进行提纯操作, 以增加移植植物中脂肪基质细胞的数量。常用的脂肪提纯技术包括重力静置分层、离心、滤网或棉垫过滤等技术, 这些方法的临床结局常受多种因素影响^[16-17]。目前的研究结论未能显示这些技术之间在脂肪吸收率、囊肿形成等并发症方面存在明显优劣^[18]。对于较大量的脂肪移植, 最常用的仍是离心技术, Coleman技术中采用的参数是3 000 r/min, 持续3 min。由于离心速度越大, 对脂肪基质细胞的破坏也会更大, 因此现在更建议采用低转速离心分离提纯脂肪。但有研究显示, 低速离心在有乳房手术史的患者中更易造成脂肪坏死^[19]。目前关于离心力、离心速度及时间尚无统一标准。小剂量的脂肪移植更倾向于使用操作简单的棉垫或封闭洗涤器, 可以达到较为满意的临床效果。③ 少量、多点、多层次注射。脂肪颗粒的早期成活依赖于其与周围组织间的液体渗透交换。脂肪颗粒的最外层直接与受区组织接触, 是最容易成活的部分。颗粒直径越大, 中央无效代谢区域也越大, 术后越容易出现坏死。切忌团块注射, 这是形成脂肪液化或囊肿的最常见原因。多层次、多点及单点少量注射可以保证移植的脂肪颗粒与受区充分的接触, 是脂肪注射的基本操作原则。脂肪注射的常见层次包括皮下、腺体后、胸肌内及胸肌后等层次。④ 适量注射原则。随着脂肪移植量的增加, 受区组织间隙内的压力也会增加。

过大的压力会影响局部组织的血液灌注,进而影响到移植脂肪组织的成活率。因此移植脂肪组织的量应当适度,过量的注射反而会导致成活率下降。通常推荐的脂肪移植容量依据缺损大小、邻近软组织的顺应性、局部血管化程度而定。

⑤ 多次移植原则。由于移植脂肪组织有一定吸收率,在需要中等至大容量脂肪移植的病例中,自体脂肪移植可能需多次治疗才能达到预期效果^[14]。同一部位的补充脂肪移植时间建议间隔3~6个月以上^[20]。⑥ 可选择性联合应用BRAVA外扩张技术,术前3~4周每天佩戴10~12 h,术后维持2~4周。目的是通过新生血管扩大接收组织容量。可以增加受区的组织容积,并可改善局部组织的血供,促进脂肪生成,为乳房切除或保乳手术的女性提供自体脂肪移植的纤维血管支架,最终提高脂肪移植的总量和成活率^[12]。

7.2.4 并发症

自体脂肪移植应用于乳房重建时总体并发症发生率较低。应用脂肪移植技术进行乳房重建术的并发症包括:① 脂肪坏死导致的结节或囊肿,发生率为2.0%~7.0%^[20-22],其中最常见者为脂囊肿(6.5%),部分可表现为钙化(4.5%)。该并发症的发生与未能遵循脂肪移植技术的基本原则相关。随着学习曲线的完善、术者经验的丰富,脂肪坏死的发生率可相应降低。若形成可触及结节,可根据医师经验进行囊肿抽吸或切除。若超声检查显示为非脂囊肿的异常结节,需警惕肿瘤复发或新发可能,必要时可行MRI、穿刺或切除以鉴别及决定下一步处理。脂肪移植并不增加影像学检查的干扰风险。对于在影像学资料上不易区分的钙化结节,建议乳腺癌术后MRI随访至少2年^[21-22]。② 乳房区域的感染,一般表现为注射的乳房区域红肿,切口渗出甚至愈合不良等,可能与脂肪成活不佳或血肿有关。严格无菌操作、术中预防性使用抗生素等有助于降低感染的发生率。迁延不愈的感染应考虑是否存在非典型分枝杆菌的感染。③ 其他少见的并发症包括脂肪栓塞、气胸等,避免暴力操作、低压微量注射有助于减少此类并发症^[23]。

[参 考 文 献]

[1] WANG Y Y, ATTANÉ C, MILHAS D, et al. Mammary

- adipocytes stimulate breast cancer invasion through metabolic remodeling of tumor cells [J]. *JCI Insight*, 2017, 2(4): e87489.
- [2] YANG D J, LI Y H, XING L, et al. Utilization of adipocyte-derived lipids and enhanced intracellular trafficking of fatty acids contribute to breast cancer progression [J]. *Cell Commun Signal*, 2018, 16(1): 32.
- [3] KRONOWITZ S J, MANDUJANO C C, LIU J, et al. Lipofilling of the breast does not increase the risk of recurrence of breast cancer: a matched controlled study [J]. *Plast Reconstr Surg*, 2016, 137(2): 385-393.
- [4] COHEN O, LAM G, KARP N, et al. Determining the oncologic safety of autologous fat grafting as a reconstructive modality: an institutional review of breast cancer recurrence rates and surgical outcomes [J]. *Plast Reconstr Surg*, 2017, 140(3): 382e-392e.
- [5] MYCKATYN T M, WAGNER I J, MEHRARA B J, et al. Cancer risk after fat transfer: a multicenter case-cohort study [J]. *Plast Reconstr Surg*, 2017, 139(1): 11-18.
- [6] PETIT J Y, BOTTERI E, LOHSIRIWAT V, et al. Locoregional recurrence risk after lipofilling in breast cancer patients [J]. *Ann Oncol*, 2012, 23(3): 582-588.
- [7] PETIT J Y, MAISONNEUVE P, ROTMENSZ N, et al. Fat grafting after invasive breast cancer: a matched case-control study [J]. *Plast Reconstr Surg*, 2017, 139(6): 1292-1296.
- [8] STUMPF C C, ZUCATTO Â E, CAVALHEIRO J A C, et al. Oncologic safety of immediate autologous fat grafting for reconstruction in breast-conserving surgery [J]. *Breast Cancer Res Treat*, 2020, 180(2): 301-309.
- [9] LI H, WANG Y, YANG D, et al. Clinical study of the feasibility, complications, and cosmetic outcomes of immediate autologous fat grafting during breast-conserving surgery for early-stage breast cancer in China [J]. *Gland Surg*, 2021, 10(8): 2386-2397.
- [10] BENNETT K G, QI J, KIM H M, et al. Association of fat grafting with patient-reported outcomes in postmastectomy breast reconstruction [J]. *JAMA Surg*, 2017, 152(10): 944-950.
- [11] KATZEL E B, BUCKY L P. Fat grafting to the breast: clinical applications and outcomes for reconstructive surgery [J]. *Plast Reconstr Surg*, 2017, 140(5S): 69S-76S.
- [12] HOWES B H L, WATSON D I, FOSH B, et al. Efficacy of an external volume expansion device and autologous fat grafting for breast reconstruction following breast conserving surgery and total mastectomy: small improvements in quality of life found in a prospective cohort study [J]. *J Plast Reconstr Aesthet Surg*, 2020, 73(1): 27-35.
- [13] CHEN Y J, LI G X. Safety and effectiveness of autologous fat grafting after breast radiotherapy: a systematic review and meta-analysis [J]. *Plast Reconstr Surg*, 2021, 147(1): 1-10.
- [14] CHIU W K, FRACOL M, FELD L N, et al. A comparison of fat graft processing techniques: Outcomes in 1 158 procedures in prosthetic breast reconstructions [J]. *Plast Reconstr Surg Glob Open*, 2019, 7(11): e2276.

- [15] TUKIAMA R, VIEIRA R A C, FACINA G, et al. Oncologic safety of autologous fat grafting after breast cancer surgical treatment: a matched cohort study [J] . *Plast Reconstr Surg*, 2021, 148(1): 11–20.
- [16] RUAN Q Z, RINKINEN J R, DOVAL A F, et al. Safety profiles of fat processing techniques in autologous fat transfer for breast reconstruction [J] . *Plast Reconstr Surg*, 2019, 143(4): 985–991.
- [17] VALMADRID A C, KAOUTZANIS C, WORMER B A, et al. Comparison of telfa rolling and a closed washing system for autologous fat processing techniques in postmastectomy breast reconstruction [J] . *Plast Reconstr Surg*, 2020, 146(3): 486–497.
- [18] XUE E Y, NARVAEZ L, CHU C K, et al. Fat processing techniques [J] . *Semin Plast Surg*, 2020, 34(1): 11–16.
- [19] KANG D N, LUAN J. Fat necrosis after autologous fat transfer (AFT) to breast: comparison of low-speed centrifugation with sedimentation [J] . *Aesthetic Plast Surg*, 2018, 42(6): 1457–1464.
- [20] ØRHOLT M, LARSEN A, HEMMINGSEN M N, et al. Complications after breast augmentation with fat grafting: a systematic review [J] . *Plast Reconstr Surg*, 2020, 145(3): 530e–537e.
- [21] KRASDEV T K, ALSHAIKH G A H, HOMMES J, et al. Efficacy of autologous fat transfer for the correction of contour deformities in the breast: a systematic review and meta-analysis [J] . *J Plast Reconstr Aesthet Surg*, 2018, 71(10): 1392–1409.
- [22] WU Y J, HU F, LI X P, et al. Autologous fat transplantation for aesthetic breast augmentation: a systematic review and meta-analysis [J] . *Aesthet Surg J*, 2021, 41(6): NP402–NP429.
- [23] LIN J Y, SONG P, PU L L Q. Management of fat necrosis after autologous fat transplantation for breast augmentation [J] . *Plast Reconstr Surg*, 2018, 142(5): 665e–673e.

8 乳房重建后的修整手术

8.1 共识要点

(1) 乳房重建后常伴有修整手术, 有助于改进重建乳房的外形、轮廓和对称性。

证据级别: 中等质量。推荐级别: 强推荐。

(2) 乳房重建前应该告知患者完整的手术方案和可能的修整方法。

推荐级别: 强推荐。

(3) 乳房重建后的修整手术包括脂肪移植、下皱襞重建、乳头乳晕复合体重建、瘢痕修整、对侧乳房的对称性手术等。

推荐级别: 强推荐。

(4) 必要时应联合多种修整手术技术, 同期或按照一定的先后顺序和间隔时间, 有步骤地

实施。

证据级别: 低质量。推荐级别: 强推荐。

8.2 文献数据解读

8.2.1 乳房重建后修整手术的必要性

肿瘤整形的乳房手术由4个方面构成, 包括适当范围的肿瘤切除、局部广泛切除后的部分乳房重建、全乳切除后的乳房重建和乳房的对称性手术^[1]。乳房的对称性手术对两侧乳房最终的美观度至关重要, 一般主张对称性手术应该分期进行。对于所有的乳房重建患者, 有必要在术前即告知今后需要对重建乳房和(或)对侧乳房进行修整手术, 有时甚至需要进行多次手术, 才能够获得良好的对称性。

8.2.2 乳房重建后修整手术的分类

要矫正不同的乳房重建术后畸形, 需要多种整形技术, 在合适的时机选择合适的方式。修整手术可分为以下4类: ①改善覆盖面积不足和厚度: 包括皮肤的外扩张和内扩张, 或动用腹部来源的局部皮瓣都能增加覆盖面积, 而脂肪移植是增加皮罩厚度的解决方法。②补充体积不足: 假体、补片、脂肪和自体组织都可以作为体积补充的材料。可根据局部组织条件及双侧对称性选择合适的方式。③矫正重建乳房底盘和轮廓的异常: 最常见的是下皱襞和外皱襞的异常, 使用的方法包括皱襞的重新定位和扩展分离局部皮瓣等。④乳头乳晕的位置调整及重建: 乳头是乳房的重要美学标志, 由肿瘤手术带来的双侧乳头乳晕的不对称很常见, 可通过局部皮瓣及乳头重建进行调整。

8.2.3 乳房重建后修整手术的顺序和时机

修整手术有助于改善重建乳房最终的美观结局, 并提高两侧乳房的对称性, 改进满意度。修整手术包括乳头乳晕复合体重建、脂肪移植、下皱襞成型、乳房容积的调整、瘢痕修整、对侧乳房的对称性手术等。

乳房重建术后的修整手术应该按照一定的顺序, 与乳腺癌治疗性和预防性手术、乳腺癌的辅助治疗有序衔接; 不同的修整手术技术本身有其特点和预期结果, 当1个患者需要联合应用多种修整技术时, 应该合理地安排时间先后顺序; 各种修整手术的时机还需要综合考虑乳房重建手术

的类型、前次重建手术的美观结局、对侧乳房的形态和大小、既往手术的并发症和患者的意愿等多种因素。

当一侧乳房行治疗性手术，对侧乳房行预防性全乳切除，联合即刻乳房重建时，更容易达到对称的效果^[1-3]，通常较少需要后续改型手术。在未实施对侧预防性手术的患者中，对称性手术的需求往往比较多，尤其是植入物重建的患者，经常会涉及到对侧乳房隆乳、提升手术或缩乳提升手术；建议在完成乳腺癌的辅助治疗后，再分期进行健侧乳房的对称性手术。对于即刻乳房重建的患者而言，部分患者需要接受后续乳腺癌辅助治疗，包括化疗和放疗，修整手术应该在完成辅助治疗后实施。研究显示，分期开展对侧乳房对称性手术，患者的满意度更高^[4]；而一项针对国内医疗机构的调研发现，国内同道更倾向于同期进行对称性手术^[5]。

自体脂肪移植可以纠正保乳术后局部畸形，一般建议在放疗结束半年后，再实施此类手术；目前，重庆医科大学第一附属医院任国胜教授团队开展的前瞻性队列研究^[6]显示，保乳手术即刻进行自体脂肪移植能够获得较好的患者满意度，手术并发症发生率不高。在全乳切除乳房重建的患者中，脂肪移植能够使乳房轮廓更自然，植入物表面的皮肤质地更为柔软，并减轻放疗后组织纤维化程度；因此，无论植入物重建，还是自体组织重建，都可以在重建乳房术至少3个月后，待其外形稳定再进行脂肪移植，而且脂肪移植往往需要多次进行。如果涉及到扩张器置换假体、包囊修整和位置调整、下皱襞重建，可以考虑在此期间穿插进行脂肪移植。也有少量研究显示，在进行自体组织皮瓣重建时，在移植的皮瓣内进行自体脂肪移植，增加移植组织瓣的容积，对于乳房较大的患者，也可以减少修整手术的次数。

对于乳头乳晕复合体缺失的患者而言，重建NAC可以起到画龙点睛的作用，极大地提升患者的自我形体满意度，完善其自我接纳水平^[7-8]。NAC重建通常应该在乳房重建后分期进行^[9-10]，因为需要等待重建乳房的外形、位置稳定后，才能确定NAC的位置，达到更为对称的

效果。

与即刻乳房重建手术相比，延期乳房重建术后的修整手术显得更为复杂，所需要的次数也更多^[11]。例如，组织扩张器植入术后，在假体置换前后，就涉及到脂肪移植、包囊切开和切除、下皱襞重建等修整手术；自体组织重建后，往往需要进行乳房容积、位置调整，瘢痕修整，可能会用到缩乳提升、抽脂等技术。上述方法可以联合开展，也应根据患者情况分期实施。

患者的意愿，患者对于乳房重建最终美容结局的预期也会影响到修整手术的顺序和时机；通常预期水平越高，需要的修整手术次数就越多，越需要将详细的手术规划予以充分告知。当然，医护团队的理念和专科培训水平，也是影响修整手术开展的重要因素。

随着患者教育水平的提高，乳腺癌外科团队的专科能力提升，乳腺癌患者接受乳房重建手术后，修整手术的需求呈现不断增长的趋势。合理安排，有序衔接各种不同的修整手术技术，有助于改进医疗质量和患者满意度。

8.2.4 植入物乳房重建的局部修整

植入物乳房重建是最常选用的乳房重建方式，然而其长期的美容效果却常常不如自体组织乳房重建，其中的原因除假体本身形状不能随体位变化、位置固定、下垂不自然、难以与对侧乳房取得较好的对称性以外，还可能会出现诸如容积不匹配、植入物移位、包囊挛缩、波纹征、假体旋转、运动畸形等假体相关并发症，从而影响到美容结局。在国外的资料中，植入物乳房重建术后以改善美容效果为目的的修整手术比例较高。2019年MROC的数据^[12]显示，乳房重建术后无并发症的患者术后2年接受修整手术的比例为40.2%，而有并发症的患者修整手术比例更高，为67.1%；Clarke-pearson等^[13]总结了美国马萨诸塞州总医院432例植入物乳房重建患者的5年总体修整率为21.0%。然而，修整手术能否实施会受到患者的意愿、医师的判断与把握、放疗以及费用等问题的影响。就中国国情而言，由于患者普遍不愿接受多次手术，医保不支付相关费用，使得修整手术开展较少。然而，随着植入物乳房重建在中国基层医院的逐渐普及，术后的乳

房外形不良情况将会较多出现, 修整手术的需求将会增加。

无论是一步法还是二步法假体乳房重建, 在第1次手术时, 选择尺寸合适的植入物并植入到合适的位置对避免术后的乳房外形不良十分重要。当遇到皮瓣血供可疑、预备的假体尺寸不匹配、术者经验有限等情况时, 可选择二步法重建以避免可能的失误, 并为患者争取到二次修正的机会。植入物乳房重建术后出现的乳房形状不良可通过脂肪移植、假体囊袋修整以及改变植入物样式和尺寸等措施来进行修正, 并且可能需要多次手术才能达到改善美容效果的目的。

不同情况的乳房形状不良, 因发生的原因不同, 所采用的修整策略也会有所不同。假体错位是由于植入物移位所引起的畸形, 向外侧和上方的错位较为常见, 其发生与手术时向内侧和下方解剖不充分、胸肌后植入物、包囊挛缩等有关; 向内侧或下方的错位少见, 与手术过度解剖有关。纠正错位需重新界定假体腔的位置, 通过包囊切开与包囊缝合术, 充分游离解剖不足的部位、处理多余的囊袋组织, 并恢复乳房下皱襞及外侧皱襞到正常位置, 必要时还可以考虑用ADM或网片加固假体囊。囊袋修整可根据实际需求选择不同包囊切开方法^[14], 其目的是为取得与假体的完全贴合, 且避免局部张力以防错位再次发生。皮瓣过薄会引起假体上极台阶样改变、波纹征等问题, 脂肪移植是修饰局部凹陷、增加覆盖厚度、改善乳房轮廓的常用方法。Fracol等^[15]报道了包囊切开联合肌肉切开与脂肪移植相结合的方法, 不仅释放了植入物上极边缘, 钝化了台阶, 还使移植到肌间的脂肪更容易存活, 能有效地解决乳房上极的台阶样畸形。消除波纹征除了脂肪移植外, 还可以通过增加假体尺寸、更换高填充率假体或圆形假体, 采用侧向囊缝合术收紧囊袋等措施来达成^[16]。假体旋转一般发生在解剖型假体乳房重建术后, 以二步法术后较为多见, 表现为异常形状的乳房, 主要的原因是假体囊松弛。纠正假体旋转可以采用手法复位联合外固定, 但容易复发; 可以行手术复位联合假体囊缩小缝合术; 更换为圆形假体则是防止假体旋转复发的最有效方法^[17]。运动畸形是

胸肌后假体乳房重建术后的特定并发症, 通过更改假体位置到胸肌前可以使消除运动畸形, 但可能会因损失覆盖厚度引发新的美容问题, 因此在患者选择时需注意避免皮瓣较薄且身体没有脂肪供区的患者。Baker III ~ IV级的包囊挛缩是局部修整手术的最常原因, 往往同时合并上述多种乳房外形不良, 仅用单纯的包囊切开或包囊切除术较难获得满意的效果, 联合应用ADM或补片有助于减少包囊挛缩再次发生的概率。放疗造成的微血管损伤和组织纤维化不仅使皮瓣及假体周围组织萎缩, 造成乳房外形受损, 还对伤口愈合和组织修复能力有负面的影响。放疗后包囊挛缩的修整手术建议采用或结合自体组织皮瓣以增加手术安全性及术后的美容效果。

8.2.5 自体组织乳房重建的局部修整

自体组织乳房重建手术局部修整的目的是为了重建大小、凸度, 垂度和活动状态都较为对称的双侧乳房, 因此, 局部修整并不局限于对自体组织移植重建乳房的修整, 同时还要包括健侧乳房的修整, 以期获得较为满意的乳房重建效果^[18]。在开展自体组织乳房重建手术时, 首先要尽量选取血运丰富、组织量充足的自体组织移植, 以期获取最大满意程度的乳房底盘重建、乳房垂度重建以及乳房周围固定解剖结构的重建。在重建乳房过程中, 尤其要注意乳房底盘大小和位置的有效组织重建以及乳房垂度、凸度的有效重建, 同时兼顾对侧乳房的外形调整^[19-23]。

自体组织的组织量过多或过少都难以完成效果满意的乳房重建, 尤其是延期自体组织移植乳房重建也不应该完全按照健侧乳房的外形完成重建。由于生育、年龄、退化等多种因素, 健侧乳房的外形也可能出现诸多不满意的表现, 术前一定要与患者详细沟通, 了解其需求^[24-25]。

术前咨询对了解患者的期望值至关重要; 这些期望经常会超出手术的预期效果。应该告知患者手术效果依赖于乳房组织的解剖质量。因此, 患者选择和手术准备务必谨慎。在计划手术时, 必须充分考虑患者心理背景、解剖学因素和医师本身的技术经验。

常用的健侧乳房局部修整方法包括: 较小的乳房采用自体组织移植、脂肪注射或假体植入

等；较大而下垂的乳房最常采用缩乳上提术，包括双环法、垂直短蒂法、倒T法^[26]。同期或延期完成健侧乳房的局部修整，有助于改善双侧乳房的对称性，减少自体组织乳房重建的难度和风险，可以最大程度地提高患者的满意度^[27-30]。

自体组织乳房重建术后的局部修整要根据重建乳房的瑕疵以及不满意的情况灵活调整。在亚洲女性中，手术瘢痕增生较为常见，因此，局部瘢痕整复术较为常见，有效的瘢痕整复可以消除之前由于张力导致的局部伤口愈合不良、血肿或感染导致的瘢痕增生，可以进一步改善重建乳房的外观。

在亚洲女性中，下腹部和肩背部是常用的乳房重建自体组织供区。然而，由于人种和体质的特点，皮瓣组织量往往不能满足通过1次手术重建满意的乳房外形，术后需以皮瓣修整、脂肪注射等手术方式完成对重建乳房的局部修饰，增加患者的满意度^[28-29]。

许多情况下乳房重建手术短期内疗效显著，但远期效果差，最常见的情况之一是双侧乳房外形位置不对称。为实现长久的疗效，首先我们必须了解重建乳房形状位置不对称的原因。其中重力是1个重要因素，难以改变，但对于其他伴随的、非重力因素我们可以采取一些措施。乳腺下方错位不对称现象可能是由于皮肤条件差和或Cooper's韧带损伤造成的。目前没有任何方法可以修复损伤的皮肤或Cooper's韧带，但必须保护残余的有功能的韧带，虽然这些韧带的强度减弱，它们仍然可以帮助支撑和固定乳房^[31-32]。

目前普遍认为几乎所有接受单侧乳房再造的患者都可以进一步接受某种形式的对侧乳房对称性手术，其目标是达到最佳的美学效果，关键点是要根据每例患者的实际情况选择合适的手术^[1, 33-35]。

采用下腹部皮瓣移植完成自体乳房再造的患者，对侧乳房的修整手术可以更好地实现双侧乳房大小对称的效果。在开展对侧乳房隆胸手术之前，手术医师应当确保健侧乳房有足够的性状满意的软组织覆盖，以完成腺体或肌肉后的假体植入。如果侧乳房存在I度以上的下垂，就应该与患者讨论开展健侧乳房缩乳上提手术的必

要性^[35]。

缩小术采用的主要方法包括经典的倒“T”型切口下蒂法和垂直切口加内侧或内上蒂。

“W”型切口乳房缩小仅适用于Ⅲ度的乳房下垂、需要切除大量皮肤的和切除大于800 g组织的患者。垂直切口适用于Ⅱ度的乳房下垂，切除小于800 g组织的患者^[36]。

对需要矫正乳头乳晕复合体在乳房上的位置而不需要改变乳房大小的患者，首选乳房悬吊术。根据笔者的经验，当被用于乳房再造中改善对侧对称性时，乳房悬吊术常常会结合其他对称性的手术，最常见的是与隆乳术一起完成，进一步改善乳头乳晕复合体的高度，或可以是乳房缩小整形术的一个部分，提高乳头乳晕复合体的位置同时进行缩乳^[37]。

当进行保留乳头的乳腺切除术时，必须仔细评估所有患者重建后乳房的乳头乳晕复合体位置变化，并以此来指导对侧乳房悬吊手术的必要性。由于皮肤和（或）肌肉的牵缩，当保留乳头的乳房切除术和假体重建时，乳头乳晕复合体的位置会抬高^[37-38]。

鉴于无论是在美学方面还是从修复的角度，自体脂肪注射都具有许多益处，在自体重建乳房进一步进行自体脂肪注射越来越普遍，以改善重建乳房和对侧乳房在美学上的对称性。重建的乳房上极由于腺体组织在乳房切除术中切除后造成局部组织的缺失和空虚感，自体的脂肪移植是理想的矫正方法。在对侧乳房采用脂肪移植同样可以恢复乳房的容积，并在乳房特定的一些区域改善外形轮廓。此外，由于含有干细胞，自体脂肪可以恢复乳房组织的质量，这对改善乳房外形很有帮助^[39-41]。

在一期患侧乳房重建后，至少数月后延期完成对健侧乳房对称性的处理，往往才能获得最好的对称性效果。根据经验总结报道，绝大部分单侧乳房重建患者对于她们最终乳房大小、形状的期望是不确定的。许多患者在接受并体会乳房重建的结果一段时间后，对乳房重建的期望愈加成熟，最终决定需要什么程度的乳房对称性和形状，以及健侧乳房选择何种手术方式。但是也有部分患者会选择患侧乳房重建术和健侧乳房手术

同时进行, 以取得较高程度的对称性, 但在术后伤口愈合和乳房自我塑形的过程中, 无法预测乳房形态的变化, 这时, 需要进一步的修整以获得最佳的对称性^[33]。在游离皮瓣乳房重建术后, 修整多数发生在术后3个月以上, 此时皮瓣已充分再血管化, 即使修整中需要离断血管蒂部, 也不会对皮瓣血供造成影响^[29]。

通常情况下, 乳房体积较大和基部较宽的患者在进行自体组织重建患侧乳房时, 就有计划缩小健侧乳房。患侧的乳房切除术会采用缩乳术的切口设计, 避免使用横向切口以保证皮瓣血液供应。第二阶段手术, 外科医师对健侧乳房行缩乳术, 同时调整重建侧乳房的皮肤和大小, 以及重建乳头乳晕复合体。如有需要, 对侧缩乳术可与患侧乳房重建同时进行。虽然这种同期手术也能基本实现对称性, 但会增加手术的时间、失血量和手术的复杂性。而且待皮瓣自我塑形后, 二期修整手术可能还是需要的, 以使两侧乳房更加对称。综上所述, 延期行缩乳术可能是比较好的选择。

准备开展乳房修整手术时必须强调患者的知情同意, 包括采用同期还是延期, 什么时候延期, 通常还包括以某些方式修整重建的乳房以及因乳房切除和重建术后显得明显的腋窝“褶皱”等。应仔细确定患者的重建目标, 并认真筛选实际的临床结局的可能性, 以匹配患者的个人期望。在这方面, 术前更多有价值的讨论时间能最大程度地减少患者对乳房重建结果的误解和失望^[42-43]。

8.2.6 乳头重建手术

乳头乳晕复合体是乳房的1个非常重要的解剖点, 对乳房美学和心理学有着重大影响。虽然乳头乳晕重建属于乳房重建后局部修整手术, 但其作用不应低估或忽视。理想的重建乳头应该有对称性的位置、大小、形状、纹理、颜色和凸度, 满意度也与此息息相关^[44-45]。当今乳头乳晕重建的金标准包括应用组织瓣结合纹身技术^[46]。

理想的重建时间是在重建乳房形态和位置稳定后进行, 一般在乳房重建术后3~6个月, 无论是假体或自体组织重建。同时要考虑辅助化疗

和放疗对重建乳房的影响。新的乳头位置应该在站立位时设计。一些解剖学标记如胸骨切迹, 锁骨中线, 胸骨中线, 下皱襞线等有助于定位。有时候, 不要仅仅依赖于这些数据, 视觉上外观准确和良好感优先于具体的测量结果。健侧的健康乳头乳晕是个很好的参照物, 基于这一点, 乳头位置还要考虑对侧乳房是否会进行提升固定或缩乳提升手术, 乳头重建手术可能需要等到上述对称性手术完成至少3个月后再进行。

有研究^[47]表明, 平均乳头直径为1.3 cm, 乳头凸度0.9 cm, 乳晕直径约4.0 cm。如果健侧乳头足够大, 可以采用游离乳头移植法^[48], 从健侧乳头切取部分乳头组织进行移植。还可以采用局部组织皮瓣技术重建乳头, 该方法有多种不同技术^[49-51], 如滑行皮瓣、CV皮瓣、星形皮瓣、四叶皮瓣、H形皮瓣等。无论哪一种重建技术都无法避免乳头组织回缩的情况, 于是在皮瓣重建乳头时, 常常建议新建乳头要超过预计的25%~50%容量^[48-51]。当然, 也可以使用乳头凸起辅助技术^[52-55], 如自体真皮移植、自体软骨移植、自体脂肪移植, 甚至同种异体移植(如AlloDermTM等)。

乳头重建后, 可以进行乳晕重建。乳晕重建的难点在于色泽和纹理自然的乳晕。当前最常用的方式应该是纹身法, 因为此方法简单易行, 没有供区瘢痕, 而且颜色选择度高, 匹配好^[56]。其他方法还有皮肤移植^[57], 如对侧乳晕皮肤游离移植、腹股沟皮肤移植等。

尽管在相关文献中提出了多种局部皮瓣乳头重建方法, 但值得注意的是它们存在1个共同点, 即再造乳头的容量萎缩, 特别是凸度的丢失, 会造成满意度的下降, 甚至部分患者需要二次手术。

[参 考 文 献]

- [1] RIZKI H, NKONDE C, CHING R C, et al. Plastic surgical management of the contralateral breast in post-mastectomy breast reconstruction [J]. *Int J Surg*. 2013, 11(9): 767-772.
- [2] KOSLOW S, PHARMER L A, SCOTT A M, et al. Long-term patient-reported satisfaction after contralateral prophylactic mastectomy and implant reconstruction [J]. *Ann Surg Oncol*. 2013, 20(11): 3422-3429.

- [3] HWANG E S, LOCKLEAR T D, RUSHING C N, et al. Patient-reported outcomes after choice for contralateral prophylactic mastectomy [J] . *J Clin Oncol*, 2016, 34(13): 1518–1527.
- [4] YIP J M, WATSON D I, TIGGEMANN M, et al. Determinants of breast reconstruction outcome: how important is volume symmetry? [J] . *J Plast Reconstr Aesthet Surg*, 2015, 68(5): 679–685.
- [5] 吴可, 修秉虬, 郭 榕, 等. 中国乳腺癌乳房重建改型手术的横断面调查 [J] . *外科理论与实践*, 2020, 25(5): 426–431.
- WU K, XIU B Q, GUO R, et al. Revisional surgery after breast reconstruction in breast cancer in China: a cross-sectional study [J] . *J Surg Concepts Pract*, 2020, 25(5): 426–431.
- [6] LI H Y, WANG Y Y, YANG D J, et al. Clinical study of the feasibility, complications, and cosmetic outcomes of immediate autologous fat grafting during breast-conserving surgery for early-stage breast cancer in China [J] . *Gland Surg*, 2021, 10(8): 2386–2397.
- [7] EGAN K G, CULLOM M, NAZIR N, et al. Patient satisfaction increases with nipple reconstruction following autologous breast reconstruction [J] . *Plast Reconstr Surg*, 2021, 148(2): 177e–184e.
- [8] TAN Y Y, CHIN Y R, BAJAJ K, et al. Patient-reported outcomes for nipple reconstruction: review of literature [J] . *Surgeon*, 2021, 19(5): e245–e255.
- [9] VENDEMIA N, MESBAHI A N, MCCARTHY C M, et al. Nipple areola reconstruction. *Cancer J*, 2008, 14(4): 253–257.
- [10] PAOLINI G, FIRMANI G, BRIGANTI F, et al. Guiding nipple-areola complex reconstruction: literature review and proposal of a new decision-making algorithm [J] . *Aesthetic Plast Surg*, 2021, 45(3): 933–945.
- [11] SEIDEL W, BINS-ELY J, ONGARATTO BARAZZETTI D, et al. Breast reconstruction after mastectomy for breast cancer: comparative analysis of early and delayed reconstruction [J] . *Minerva Chir*, 2017, 72(3): 188–199.
- [12] NELSON J A, VOINESKOS S H, QI J, et al. Elective revisions after breast reconstruction: results from the mastectomy reconstruction outcomes consortium [J] . *Plast Reconstr Surg*, 2019, 144(6): 1280–1290.
- [13] CLARKE-PEARSON E M, LIN A M, HERTL C, et al. Revisions in implant-based breast reconstruction: how does direct-to-implant measure up? [J] . *Plast Reconstr Surg*, 2016, 137(6): 1690–1699.
- [14] GRIMALDI L, CAMPANA M, BRANDI C, et al. Selective capsulotomies of the expanded breast as a remodelling method in two-stage breast reconstruction [J] . *J Plast Surg Hand Surg*, 2013, 47(3): 185–190.
- [15] FRACOL M, QIU C S, FELD L N, et al. Myotomy-capsulotomy with intramuscular fat grafting: a novel technique for secondary treatment of prepectoral upper pole defects in breast reconstruction [J] . *Aesthet Surg J*, 2019, 39(4): 454–459.
- [16] COLWELL A S. Correction of suboptimal results in implant-based breast reconstruction [J] . *Aesthet Surg J*, 2020, 40(Suppl 2): S38–S44.
- [17] LEE J, LEE H C, PARK S H, et al. Correction of malrotation in two-stage breast reconstruction: Outcomes and risk-factor analysis [J] . *J Plast Surg Hand Surg*, 2021, 55(1): 6–12.
- [18] LEVINE J L, SOUEID N E, ALLEN R J. Algorithm for autologous breast reconstruction for partial mastectomy defects [J] . *Plast Reconstr Surg*, 2005, 116(3): 762–767.
- [19] BLONDEEL P N, HIJJAWI J, DEPYPERE H, et al. Shaping the breast in aesthetic and reconstructive breast surgery: an easy three-step principle. part II—breast reconstruction after total mastectomy [J] . *Plast Reconstr Surg*, 2009, 123(3): 794–805.
- [20] BLONDEEL P N, HIJJAWI J, DEPYPERE H, et al. Shaping the breast in aesthetic and reconstructive breast surgery: an easy three-step principle. part III—reconstruction following breast conservative treatment [J] . *Plast Reconstr Surg*, 2009, 124(1): 28–38.
- [21] BLONDEEL P N, HIJJAWI J, DEPYPERE H, et al. Shaping the breast in aesthetic and reconstructive breast surgery: an easy three-step principle [J] . *Plast Reconstr Surg*, 2009, 123(2): 455–462.
- [22] GRAVVANIS A, SMITH R W. Shaping the breast in secondary microsurgical breast reconstruction: single- vs two-esthetic unit reconstruction [J] . *Microsurgery*, 2010, 30(7): 509–516.
- [23] BAILEY S H, SAINT-CYEARM, ONI G, et al. Aesthetic subunit of the breast: an analysis of women's preference and clinical implications [J] . *Ann Plast Surg*, 2012, 68(3): 240–245.
- [24] MAXWELL G P, ANDOCHICK S E. Secondary shaping of the TRAM flap [J] . *Clin Plast Surg*, 1994, 21(2): 247–253.
- [25] GODFREY P M, GODFREY N V, ROMITA M C. Restoring the breast to match the normal side [J] . *Ann Plast Surg*, 1993, 31(5): 392–397; discussion 397–398.
- [26] NAHABEDIAN M Y. Breast deformities and mastopexy [J] . *Plast Reconstr Surg*, 2011, 127(4): 91e–102e.
- [27] SWANSON E. Prospective photographic measurement study of 196 cases of breast augmentation, mastopexy, augmentation/mastopexy, and breast reduction [J] . *Plast Reconstr Surg*, 2013, 131(5): 802e–819e.
- [28] FUJIWARA T, YANO K, TANJI Y, et al. Vertical breast measurement in East Asian women: a guide for mastopexy and reduction to form nonptotic breasts in unilateral prosthetic breast reconstruction [J] . *J Plast Reconstr Aesthet Surg*, 2017, 70(2): 229–235.
- [29] AKYUREK M. Contouring the inferior pole of the breast in vertical mammoplasty: suction-assisted lipectomy versus direct defatting [J] . *Plast Reconstr Surg*, 2011, 127(3): 1314–1322.
- [30] MORI H, UEMURA N, OKAZAKI M. Nipple reconstruction with banked costal cartilage after vertical-type skin-sparing mastectomy and deep inferior epigastric artery perforator flap [J] . *Breast Cancer*, 2015, 22(1): 95–97.
- [31] DE VITA R, BUCCHERI E M, VILLANUCCI A, et al. Breast

- asymmetry, classification, and algorithm of treatment: our experience [J]. *Aesthetic Plast Surg*, 2019, 43(6): 1439–1450.
- [32] WAGNER R D, HAMILTON K L, DOVAL A F, et al. How to maximize aesthetics in autologous breast reconstruction [J]. *Aesthet Surg J*, 2020, 40(Suppl 2): S45–S54.
- [33] NAHABEDIAN M Y. Symmetrical breast reconstruction: analysis of secondary procedures after reconstruction with implants and autologous tissue [J]. *Plast Reconstr Surg*, 2005, 115(1): 257–260.
- [34] LOSKEN A, CARLSON G W, BOSTWICK J 3rd, et al. Trends in unilateral breast reconstruction and management of the contralateral breast: the Emory experience [J]. *Plast Reconstr Surg*, 2002, 110(1): 89–97.
- [35] HUANG J J, WU C W, LEON LAM W, et al. Simultaneous contralateral breast reduction/mastopexy with unilateral breast reconstruction using free abdominal flaps [J]. *Ann Plast Surg*, 2011, 67(4): 336–342.
- [36] ECONOMIDES J M, GRAZIANO F, TOUSIMIS E, et al. Expanded algorithm and updated experience with breast reconstruction using a staged nipple-sparing mastectomy following mastopexy or reduction mammoplasty in the large or ptotic breast [J]. *Plast Reconstr Surg*, 2019, 143(4): 688e–697e.
- [37] TEBBETTS J. A process for quantifying aesthetic and functional breast surgery: II. applying quantified dimensions of the skin envelope to design and preoperative planning for mastopexy and breast reduction [J]. *Plast Reconstr Surg*, 2014, 133: 527–542.
- [38] TEBBETTS J B. A process for quantifying aesthetic and functional breast surgery: I. Quantifying optimal nipple position and vertical and horizontal skin excess for mastopexy and breast reduction [J]. *Plast Reconstr Surg*, 2013, 132(1): 65–73.
- [39] GARZA R M, PAIK K J, CHUNG M T, et al. Studies in fat grafting: part III. Fat grafting irradiated tissue: improved skin quality and decreased fat graft retention [J]. *Plast Reconstr Surg*, 2014, 134(2): 249–257.
- [40] KERFANT N, HENRY A S, HU W G, et al. Reply: subfascial primary breast augmentation with fat grafting: a review of 156 cases [J]. *Plast Reconstr Surg*, 2018, 141(2): 317e.
- [41] FISHER C, GRAHOVAC T L, SCHAFER M E, et al. Comparison of harvest and processing techniques for fat grafting and adipose stem cell isolation [J]. *Plast Reconstr Surg*, 2013, 132(2): 351–361.
- [42] SPRING M A, HARTMANN E C, STEVENS W G. Strategies and challenges in simultaneous augmentation mastopexy [J]. *Clin Plast Surg*, 2015, 42(4): 505–518.
- [43] NAHABEDIAN M Y. Managing the opposite breast: contralateral symmetry procedures [J]. *Cancer J*, 2008, 14(4): 258–263.
- [44] SISTI A. Nipple - areola complex reconstruction [J]. *Medicina*, 2020, 56(6): 296.
- [45] NIMBORIBOONPORN A, CHUTHAPISITH S. Nipple-areola complex reconstruction [J]. *Gland Surg*, 2014, 3(1): 35–42.
- [46] 吴 昊, 俞培荣, 主编. 乳腺癌术后乳房重建 [M]. 北京: 人民卫生出版社, 2016.
WU J, YU P R, editor-in-chief. *Breast reconstruction after mastectomy for breast cancer* [M]. Beijing: People's Health Publishing House, 2016.
- [47] SANUKI J I, FUKUMA E, UCHIDA Y. Morphologic study of nipple-areola complex in 600 breasts [J]. *Aesthetic Plast Surg*, 2009, 33(3): 295–297.
- [48] ZENN M R, GAROFALO J A. Unilateral nipple reconstruction with nipple sharing: time for a second look [J]. *Plast Reconstr Surg*, 2009, 123(6): 1648–1653.
- [49] ALFANO C, TENNA S, CAGGIATI A, et al. Nipple reconstruction by local flaps: a long-term comparative study between star and skate techniques [J]. *Acta Chir Plast*, 2004, 46(4): 127–131.
- [50] SHESTAK K C, GABRIEL A, LANDECKER A, et al. Assessment of long-term nipple projection: a comparison of three techniques [J]. *Plast Reconstr Surg*, 2002, 110(3): 780–786.
- [51] KROLL S S, REECE G P, MILLER M J, et al. Comparison of nipple projection with the modified double-opposing tab and star flaps [J]. *Plast Reconstr Surg*, 1997, 99(6): 1602–1605.
- [52] TANABE H Y, TAI Y, KIYOKAWA K, et al. Nipple-areola reconstruction with a dermal-fat flap and rolled auricular cartilage [J]. *Plast Reconstr Surg*, 1997, 100(2): 431–438.
- [53] GUERRA A B, KHOUBEHI K, METZINGER S E, et al. New technique for nipple areola reconstruction: arrow flap and rib cartilage graft for long-lasting nipple projection [J]. *Ann Plast Surg*, 2003, 50(1): 31–37.
- [54] BERNARD R W, BERAN S J. Autologous fat graft in nipple reconstruction [J]. *Plast Reconstr Surg*, 2003, 112(4): 964–968.
- [55] NAHABEDIAN M Y. Secondary nipple reconstruction using local flaps and AlloDerm [J]. *Plast Reconstr Surg*, 2005, 115(7): 2056–2061.
- [56] SPEAR S L, ARIAS J. Long-term experience with nipple-areola tattooing [J]. *Ann Plast Surg*, 1995, 35(3): 232–236.
- [57] CHANG B W, SLEZAK S, GOLDBERG N H. Technical modifications for on-site nipple-areola reconstruction [J]. *Ann Plast Surg*, 1992, 28(3): 277–280.

9 乳腺癌术后重建与综合治疗之间的关系

9.1 共识要点

(1) 乳腺癌患者的乳房重建与辅助治疗之间存在相互影响, 外科医师应该从肿瘤综合治疗的角度出发, 优化乳房重建的时机、方法, 并充分告知患者。

证据级别: 中等。推荐级别: 强推荐。

(2) 新辅助治疗不会显著增加乳房重建手术的并发症；但是，抗血管生成药物存在一定风险。

证据级别：中等。推荐级别：强推荐。

(3) 辅助放疗会对重建乳房的外形产生不利影响，对于植入物重建的影响尤为明显；应该依托有经验的多学科团队，选择合理的手术方式，保障治疗的有序衔接和患者的满意度。

证据级别：中等。推荐级别：强推荐。

(4) 两步法乳房重建的患者，如果术后病理学检查确认需要行辅助放疗，扩张器置换假体的时间在放疗前后各有优劣。

证据级别：中等。推荐级别：强推荐。

(5) 接受过放疗的患者，延期乳房重建首选自体组织皮瓣。

证据级别：中等。推荐级别：强推荐。

9.2 文献解读

辅助治疗是乳腺癌综合治疗不可分割的一部分，是乳腺癌患者生存率能够得以提高的重要保障。乳腺癌术后乳房重建的手术在治疗过程中与辅助治疗高度重合，肯定会发生相互影响。这种影响是双向的，一方面是重建手术对辅助治疗的影响，主要体现在因为重建手术的实施而对辅助治疗的开始时间产生影响，从而可能导致患者生存率的改变等；另一方面则是辅助治疗对重建手术的影响，表现在因为辅助治疗的应用而增加了重建手术的并发症等。前者会在重建手术的安全性相关章节中进行讨论，而本章节主要对后者进行阐述。

9.2.1 新辅助化疗

9.2.1.1 新辅助化疗对乳房重建时机的影响

Hu等^[1]针对665例乳腺癌患者的分析发现，在接受新辅助化疗的患者中即刻重建比例显著低于未接受新辅助化疗患者（23.3% vs 44.1%， $P < 0.01$ ），但延迟重建比例较高（21.1% vs 14.0%， $P < 0.05$ ），两项研究多因素分析均证实新辅助化疗是术后乳房重建的独立影响因素。Cassidy等^[2]分析了271例行新辅助化疗乳腺癌患者，多因素分析也仅显示年龄、分期、双侧乳房切除是术后即刻乳房重建的独立影响因素，即便获得病理学完全缓解，也不是术后即刻乳

房重建的影响因素。对于T₄期患者能否在新辅助之后重建，美国纽约纪念斯隆·凯特林癌症中心（Memorial Sloan-Kettering Cancer Center, MSKCC）另一项研究^[3]表明T₄期患者在术后即刻重建并发症发生率明显高于不重建患者（22% vs 4.4%， $P < 0.001$ ），尤其是T_{4d}期患者并发症发生率高达46%，提示T₄期患者复发的中位时间是术后18个月，故推荐T₄期患者如需重建应在术后18个月后进行。综上所述，新辅助化疗对乳房重建时机的影响主要是即刻重建比例下降，这有可能是因为接受新辅助化疗患者分期偏晚以及大多数要接受放疗等因素影响了医师和患者双方的决策，对于T₄期患者需要谨慎考虑重建与否和时机问题。

9.2.1.2 新辅助化疗对乳房重建方式选择的影响

乳房重建目前主要分成植入物和自体组织两种重建方式，多项研究^[4-5]证实接受新辅助化疗的患者与未接受新辅助化疗的患者相比，患者接受扩张器、假体以及自体组织重建手术的比例相当。一项纳入17项研究共3 249例患者的meta分析^[6]显示，新辅助化疗不会增加术后即刻重建手术的相关风险（RR=0.91， $P=0.34$ ）和术后皮瓣缺血坏死的发生，多项研究^[7-9]证实新辅助化疗后无论是“一步法”放假体，还是“两步法”（扩张器-假体），术后美观、术后并发症以及生存结果都没有影响；对于假体植入的位置是胸肌前还是胸肌后，有meta分析^[10]提示两种方式总体并发症发生率（OR=0.97）、植入物取出率（OR=0.84）、乳头或皮瓣坏死率（OR=0.80）差异均无统计学意义，但胸肌前假体植入术包囊挛缩发生风险显著降低（OR=0.35），且与较轻的术后疼痛相关。故新辅助化疗后患者选择假体或自体组织重建均可，主要结合患者意愿以及个体情况而定。

9.2.1.3 新辅助化疗对乳房重建术后并发症的影响

目前关于新辅助化疗患者乳房重建术后并发症的报道很多，且存在争议。一项纳入11项研究共1 840例患者的meta分析^[11]表明，新辅助化疗不会增加术后重建的并发症风险。而Decker等^[12]报道的结果提示新辅助化疗可能增加术后

并发症发生的风险 (OR=1.58, $P=0.06$), 同样Jiménez-Puente等^[13]的研究也提示新辅助化疗增加重建术后的并发症发生率 (OR=5.1, 95% CI: 1.54~16.9)。2014年约翰斯·霍普金斯大学医学院在*JAMA Surgery*^[14]上报道的一项大样本共19 258例重建患者的真实世界数据显示, 新辅助化疗并不影响术后并发症的风险 (OR=0.69, 95% CI: 0.47~1.04), 亚组分析中对于接受假体重建 (OR=0.96, 95% CI: 0.33~2.78) 和自体组织重建的患者 (OR=1.15, 95% CI: 0.52~2.54) 并发症并未显著增加, 对于接受扩张器重建的患者新辅助化疗降低了术后并发症发生的风险 (OR=0.49, 95% CI: 0.30~0.84)。一项纳入26项研究总共134 191例患者的meta分析^[8]也显示, 新辅助化疗不会增加任何并发症 (OR=1.13, $P=0.38$) 以及影响手术时长, 同样新辅助化疗对于血清肿、伤口并发症、乳头或皮肤坏死、皮瓣缺血损伤以及假体失败的比例也没有任何影响。新辅助化疗后患者体质抵抗力会比没有接受新辅助化疗的患者有所下降, 故对于新辅助化疗后患者行乳房重建需要更充分的评估和术前准备。

目前研究证实新辅助化疗后行乳房重建是安全可行的, 绝大部分研究显示乳房重建不是新辅助化疗后患者预后的影响因素, 同样也没有任何证据提示乳房重建会影响新辅助化疗患者的长期预后, 故对于新辅助化疗后的患者应结合患者的意愿和病情等实际情况, 给患者提供1个乳房重建的机会。

9.2.2 辅助化疗

复旦大学附属肿瘤医院乳腺癌团队^[15]分析了88例游离腹部皮瓣即刻乳房重建的病例资料, 结果显示辅助化疗显著增加脂肪坏死的风险 (RR=4.762, $P<0.002$), 该研究未提示特定药物对脂肪坏死风险的影响。Dolen等^[16]分析了899例接受组织扩张器即刻乳房重建的患者, 对比未行辅助化疗组患者 (12.5%), 辅助化疗组的扩张器移除率 (19.9%) 显著升高。Bassim等^[17]的meta分析纳入11项回顾性研究, 其中6项研究、435例患者的资料显示, 对比术后无辅助化疗的患者, 接受辅助化疗并未增加乳房重建术

后并发症的发生率和重建失败率。但近来发表的Lee等^[18]的研究显示, 共602例次的植入物重建手术, 随访58.5个月, 接受辅助化疗236例, 未接受辅助化疗366例。与对照组相比, 辅助化疗组的总体并发症发生率显著升高 (OR=2.127), 包括感染 (OR=4.239)、严重包膜挛缩 (OR=2.107) 和重建失败 (OR=12.754)。在关于化疗方案影响的分析中, 与未化疗组相比, 序贯使用蒽环类药物/环磷酰胺和紫杉类药物, 以及同时使用5-氟尿嘧啶、多柔比星和环磷酰胺与不良结局风险增加相关, 据此认为辅助化疗可能会影响植入物重建手术后的最终结果。

总体上, 多数研究认为接受乳房重建的患者可以较好地耐受术后辅助化疗, 但由于研究设计的差异、样本量的限制, 这个问题目前还未得出肯定的结论。

9.2.3 靶向治疗

HER2阳性乳腺癌的新辅助治疗方案往往采用化疗联合抗HER2靶向治疗药物, 在新辅助化疗对自体组织乳房重建影响的研究中, 未行单独分析这些靶向治疗对自体组织乳房重建的影响^[6-7, 19-20]。

部分患者特别是HER2阴性乳腺癌在某些临床研究中可能接受抗血管生成类药物 (如贝伐珠单抗) 的新辅助治疗, 此类药物有影响伤口愈合及发生术后出血等潜在风险^[21-22]。Bear等^[23]的NSABP B40研究显示, 在进行乳房重建的患者中, 接受贝伐珠单抗治疗的患者总体并发症发生率显著升高, 主要归咎于伤口裂开及血清肿。接受贝伐珠单抗治疗和未接受贝伐珠单抗治疗的患者出现需要手术干预的并发症发生率差异无统计学意义 (17.7% vs 10.0%)。在进行择期手术时, 应暂停此类药物的治疗。但目前对此类药物暂停和手术之间的安全时间还不得而知, 所以基于对手术安全性的考虑, 对这部分患者应谨慎推荐全乳切除后的乳房重建。另外, 小分子抗血管生成靶向药物如阿帕替尼、法米替尼等在晚期乳腺癌治疗中也有临床研究报道, 但均未涉及对乳房重建手术相关的影响。

9.2.4 放疗

放疗会给全乳切除术后的乳房重建带来很大

的影响。Berry等^[24]的单中心回顾性研究入组了1 037例接受乳房重建的患者，在置入组织扩张器的患者中，不接受放疗和接受放疗的主要并发症发生率分别是24.4%和45.4%。植入物乳房重建的成功率为70.1%，另外有10.3%的患者最终改行自体组织乳房重建。在多因素分析中放疗是影响植入物重建术后并发症发生风险的最重要因素。另一项纳入了11项研究共1 105例乳房重建患者的meta分析显示，接受过放疗的患者总体并发症发生率是未接受过放疗患者的4.2倍。在即刻乳房重建后再接受放疗的患者中，自体组织重建的并发症发生率只有假体重建的1/5；而在接受放疗后再行延期乳房重建的患者中观察到了相似的结果^[25]。在最新发表的一项大样本研究中，4 781例全乳切除术后需要接受放疗的患者同时接受了乳房重建手术，其中3 846例为植入物重建，935例为自体组织重建，并发症发生率分别为45.3%和30.8%，重建失败率则分别为29.4%和4.3%，在多因素分析中，植入物重建的并发症发生率和重建失败率分别是自体组织重建的2倍和11倍^[26]。因此，在接受放疗的乳房重建患者中，应用自体组织重建技术比植入物重建更具有优势。

在已经接受乳房切除术和放疗的乳腺癌患者中，自体组织重建是首选的技术方式，而应用扩张器-假体的“两步法”植入物重建则被认为是相对的禁忌，原因是放疗后的皮肤经过扩张后置入假体，后期发生严重包囊挛缩、假体破裂、移位和暴露的风险很高，极易导致重建的失败。但也有个别研究发现，在高选择性的放疗后患者中进行皮肤扩张后置换假体的手术，能够获得成功，而且手术并发症并不会高于即刻假体重建后再行放疗的患者^[27]。还有研究者认为，对放疗后胸壁皮肤组织辅助应用自体脂肪移植的方法可以改善皮肤的条件，提高植入物乳房重建的成功率，改善重建的美容效果^[28]。对于已经接受过乳房切除术和术后辅助放疗的患者，何时进行延期乳房重建最佳？一般认为应放在胸壁皮肤及软组织从急性放射性损伤中恢复后进行，大多数观点认为在放疗结束6个月后进行最为合适。Momoh等^[29]研究发现，延迟自体组织乳房重建手术在放疗后6个月内（17例）和放疗后超过6个

月（83例）进行，并发症发生率差异无统计学意义，放疗后12个月内（51例）和放疗后超过12个月（49例）手术的并发症发生率差异也无统计学意义，但由于该研究的病例数较少，结论仍需要更大样本量的前瞻性研究予以验证。

放疗后的延迟重建可以避免自体组织皮瓣暴露于放射线的伤害，从而减少并发症并使重建乳房更加美观自然，但是延迟重建会导致患者在相当长的时间内失去乳房；而即刻重建与之相反，不仅可以减少重建乳房的瘢痕，还可以避免患者在乳房切除术后的社会心理后遗症的发生^[30]。Billig等^[31]前瞻性对比了108例全乳切除+即刻乳房重建后接受放疗和67例全乳切除+放疗后延迟乳房重建患者，所有患者均接受游离腹部皮瓣重建。两组的总体并发症发生率没有显著差异，即刻重建组和延迟重建组的慢性脂肪坏死率分别为3.7%和10.5%。在重建手术前进行的BREAST-Q评分中，延迟重建组的评分显著低于即刻重建组，而在重建手术后1年和2年的评分中，两组差异无统计学意义。

计划进行放疗的患者如果进行植入物乳房重建，根据假体置换手术与放疗的先后顺序，一般分成两种方法：一种为放疗时患者的永久性假体已被置入，这包括乳房切除术时的即刻假体重建，也包括乳房切除术时进行置入组织扩张器的延迟即刻重建，但在放疗前将扩张器置换成假体；另一种为乳房切除术时进行置入扩张器的延迟即刻重建，患者带着扩张器接受放疗，放疗后再将扩张器置换成永久性假体。这两种方法到底哪一种更好，一直存在争议。一项发表于2013年的meta分析显示，带着永久性假体接受放疗的重建失败率显著低于带着扩张器进行放疗，但这个meta分析只纳入了3项研究^[32]。另一项系统性综述也发现带着扩张器接受放疗的重建失败率显著高于永久性假体（18.8% vs 14.7%），这个研究虽然包括了更多的研究和病例数，但很多研究是单臂的，证据级别很低从而只能进行汇总分析^[17]。还有一项纳入了26项研究的汇总分析发现，放疗前后假体乳房重建的失败率差异无统计学意义（19% vs 20%）^[33]。

2017年发表的meta分析纳入了8项对照研

究, 其中1项为前瞻性研究, 7项为回顾性研究, 共纳入899例患者。研究显示, 扩张器放疗组的重建失败率略微高于假体放疗组, 但差异无统计学意义 ($RR=1.72, P=0.16$)。而扩张器放疗组的严重包囊挛缩发生率显著低于假体放疗组 ($RR=0.44, P<0.001$), 这意味着扩张器放疗组会获得更好的重建美容效果^[34]。原因可能是扩张器放疗后置换假体时所进行的包囊切开术、包囊成形术甚至是包囊切除术, 都会对放疗所造成的挛缩包囊进行最大可能的纠正, 从而有机会获得更好的重建美容效果^[35]。另外1个不容忽视的问题是, 虽然差异不显著, 但扩张器放疗组的重建失败率还是略微高于假体放疗组, 这与其他研究的结果是相似的。分析其原因, 可能与患者的选择、扩张器的材料与结构, 以及扩张器置入和放疗后置换扩张器的时机有关。在唯一的前瞻性研究中, 扩张器放疗组的重建失败率显著高于永久性假体放疗组 (40.0% vs 6.4%)^[36]。扩张器放疗组的重建失败病例更多是因为伤口愈合不良和感染, 而这组患者都是在新辅助化疗结束后相对短的时间窗内进行乳房切除术+扩张器置入术, 术后短时间内就接受了放疗, 这就意味着这组病例中有更多的分期较晚的患者, 且伤口恢复时间更短, 这很可能与重建失败率增加相关。最后Peled等^[37]的研究也提示在放疗结束超过6个月后置换假体的患者, 并发症发生率显著低于在6个月内置换假体的患者。

全乳切除术前放疗和自体游离皮瓣乳房重建可以避免对健康供体组织的不良辐射影响和延迟辅助放疗。样本量最大的一项研究来自于对美国外科医师协会国家手术质量改进数据库的回顾性分析, 评估了术前放疗对联合或不联合乳房重建的全乳切除术后30天内手术并发症的影响。结果显示不管全乳切除联合或不联合即刻乳房重建, 多变量回归分析后, 术前放疗均不会显著增加并发症发生风险 (联合或不联合即刻乳房重建: 14.7% vs 11.2%; $P=0.22$)^[38]。Giacalone等^[39]报道了在648例接受全乳切除联合背阔肌皮瓣+植入物乳房重建的患者中, 术前放疗并没有增加患者术后的皮瓣坏死率。同样, Zinzindohoué等^[40]和Paillocher等^[41]都观察到在

接受新辅助放疗后进行全乳切除联合背阔肌皮瓣+植入物重建的患者中, 皮瓣坏死率较低 (分别为6%和5.3%)。尽管Monrighal等^[42]的研究观察到TRAM皮瓣重建在术后30天内的坏死率较高, 但总体皮瓣坏死率仅为7.6%。Thiruchelvam等^[43]通过一项前瞻性、非随机研究 (PRADA研究), 探讨了术前放疗继以保留皮肤的全乳切除术和DIEP重建对需要全乳切除术的乳腺癌患者的可行性。术前放疗在新辅助化疗后3~4周开始, 针对患侧乳房土区域淋巴结照射40 Gy/15次 (3周) 或42.72 Gy/16次 (3.2周)。术前放疗完成后2~6周进行保留皮肤的全乳切除术和DIEP重建术。研究结果发现, 入组的33例患者中有4例 (12.1%, 95% CI: 3.4~28.2) 在术后4周出现需要敷料的宽度大于1 cm的开放性乳房伤口; 1例 (3%) 患者出现融合性湿性脱屑 (RTOG 3级)。没有与治疗相关的严重不良事件, 也没有与治疗相关的死亡。术后12个月的BREAST-Q乳房满意度得分为77。因此, 术前放疗后进行保留皮肤的全乳切除术和即刻DIEP重建是可行的, 且技术上安全, 乳房开放性伤口的发生率与乳房切除术后放疗的报道相似。而且, 术前放疗还可能通过新辅助化疗的放射增敏作用提高肿瘤的病理学完全缓解率, 并可能实现对耐药亚临床病灶的根除, 同时术前放疗可以最大限度地减少全乳切除术后辅助放疗相关的治疗延迟, 部分术前放疗的研究报告患者手术后局部复发率更低 (0.9%^[42] 和2.4%^[41]), 短期肿瘤学结局良好。未来仍然需要一项比较术前放疗和乳房切除术后放疗的前瞻性随机对照研究, 以明确乳腺癌患者新辅助化疗后, 术前放疗在不影响手术安全性的前提下, 改善最终美容结局和满意度的价值。

[参 考 文 献]

- [1] HU Y Y, WEEKS C M, IN H, et al. Impact of neoadjuvant chemotherapy on breast reconstruction [J]. *Cancer*, 2011, 117(13): 2833-2841.
- [2] CASSIDY M R, ZABOR E C, STEMPEL M, et al. Does response to neo-adjuvant chemotherapy impact breast reconstruction? [J]. *Breast J*, 2018, 24(4): 567-573.
- [3] PAWLOSKI K R, BARRIO A V, GEMIGNANI M L, et

- al. Reconstruction in women with T₄ breast cancer after neoadjuvant chemotherapy: when is it safe? [J]. *J Am Coll Surg*, 2021, 233(2): 285–293.
- [4] KRACOFF S, ALLWEIS T M, BEN-BARUCH N, et al. Neo-adjuvant chemotherapy does not affect the immediate postoperative complication rate after breast reconstruction [J]. *Breast J*, 2019, 25(3): 528–530.
- [5] O'HALLORAN N, LOWERY A, CURRAN C, et al. A review of the impact of neoadjuvant chemotherapy on breast surgery practice and outcomes [J]. *Clin Breast Cancer*, 2019, 19(5): 377–382.
- [6] VARGHESE J, GOHARI S S, RIZKI H, et al. A systematic review and meta-analysis on the effect of neoadjuvant chemotherapy on complications following immediate breast reconstruction [J]. *Breast*, 2021, 55: 55–62.
- [7] YANG J R, KUO W L, YU C C, et al. Reconstructive outcome analysis of the impact of neoadjuvant chemotherapy on immediate breast reconstruction: a retrospective cross-sectional study [J]. *BMC Cancer*, 2021, 21(1): 522.
- [8] LORENTZEN T, HEIDEMANN L N, MÖLLER S, et al. Impact of neoadjuvant chemotherapy on surgical complications in breast cancer: a systematic review and meta-analysis [J]. *Eur J Surg Oncol*, 2022, 48(1): 44–52.
- [9] WU Z Y, KIM H J, LEE J W, et al. Oncologic outcomes of nipple-sparing mastectomy and immediate reconstruction after neoadjuvant chemotherapy for breast cancer [J]. *Ann Surg*, 2021, 274(6): e1196–e1201.
- [10] LI L, SU Y H, XIU B Q, et al. Comparison of prepectoral and subpectoral breast reconstruction after mastectomies: a systematic review and meta analysis [J]. *Eur J Surg Oncol*, 2019, 45(9): 1542–1550.
- [11] SONG J L, ZHANG X, LIU Q, et al. Impact of neoadjuvant chemotherapy on immediate breast reconstruction: a meta-analysis [J]. *PLoS One*, 2014, 9(5): e98225.
- [12] DECKER M R, GREENBLATT D Y, HAVLENA J, et al. Impact of neoadjuvant chemotherapy on wound complications after breast surgery [J]. *Surgery*, 2012, 152(3): 382–388.
- [13] JIMÉNEZ-PUENTE A, PRIETO-LARA E, RUEDA-DOMÍNGUEZ A, et al. Complications in immediate breast reconstruction after mastectomy [J]. *Int J Technol Assess Heal Care*, 2011, 27(4): 298–304.
- [14] ABT N B, FLORES J M, BALDODANO P A, et al. Neoadjuvant chemotherapy and short-term morbidity in patients undergoing mastectomy with and without breast reconstruction [J]. *JAMA Surg*, 2014, 149(10): 1068–1076.
- [15] LI L, CHEN Y, CHEN J, et al. Adjuvant chemotherapy increases the prevalence of fat necrosis in immediate free abdominal flap breast reconstruction [J]. *J Plast Reconstr Aesthet Surg*, 2014, 67(4): 461–467.
- [16] DOLEN U C, SCHMIDT A C, UM G T, et al. Impact of neoadjuvant and adjuvant chemotherapy on immediate tissue expander breast reconstruction [J]. *Ann Surg Oncol*, 2016, 23(7): 2357–2366.
- [17] EL-SABAWI B, SOSIN M, CAREY J N, et al. Breast reconstruction and adjuvant therapy: a systematic review of surgical outcomes [J]. *J Surg Oncol*, 2015, 112(5): 458–464.
- [18] LEE K T, BAE J, JEON B J, et al. Adjuvant chemotherapy in two-stage tissue expander/implant breast reconstruction: does it affect final outcomes? [J]. *Ann Surg Oncol*, 2021, 28(4): 2191–2198.
- [19] OLAWOYIN O M, MEHTA S, CHOUAIRI F, et al. Comparison of autologous breast reconstruction complications by type of neoadjuvant chemotherapy regimen [J]. *Plast Reconstr Surg*, 2021, 148(6): 1186–1196.
- [20] HART S E, BROWN D L, KIM H M, et al. Association of clinical complications of chemotherapy and patient-reported outcomes after immediate breast reconstruction [J]. *JAMA Surg*, 2021, 156(9): 847–855.
- [21] COTTU P H, FOURCHOTTE V, VINCENT-SALOMON A, et al. Necrosis in breast cancer patients with skin metastases receiving bevacizumab-based therapy [J]. *J Wound Care*, 2011, 20(9): 403–404, 406, 408passim.
- [22] TAIRA K, NADATANI Y, HIRANO S, et al. Large skin ulcer and delayed wound healing around a colostomy in a patient with metastatic colorectal cancer receiving vascular endothelial growth factor receptor-2 inhibitor therapy [J]. *Case Rep Oncol*, 2019, 12(2): 370–375.
- [23] BEAR H D, TANG G, RASTOGI P, et al. The effect on surgical complications of bevacizumab added to neoadjuvant chemotherapy for breast cancer: NRG oncology/NSABP protocol B-40 [J]. *Ann Surg Oncol*, 2017, 24(7): 1853–1860.
- [24] BERRY T, BROOKS S, SYDOW N, et al. Complication rates of radiation on tissue expander and autologous tissue breast reconstruction [J]. *Ann Surg Oncol*, 2010, 17(Suppl 3): 202–210.
- [25] BARRY M, KELL M R. Radiotherapy and breast reconstruction: a meta-analysis [J]. *Breast Cancer Res Treat*, 2011, 127(1): 15–22.
- [26] CHETTA M D, ALIU O, ZHONG L, et al. Reconstruction of the irradiated breast: a national claims-based assessment of postoperative morbidity [J]. *Plast Reconstr Surg*, 2017, 139(4): 783–792.
- [27] SETH A K, SILVER H R, HIRSCH E M, et al. Comparison of delayed and immediate tissue expander breast reconstruction in the setting of postmastectomy radiation therapy [J]. *Ann Plast Surg*, 2015, 75(5): 503–507.
- [28] RIBUFFO D, VAIA N, PETRIANNI G M. Comparison of delayed and immediate tissue expander breast reconstruction in the setting of postmastectomy radiation therapy [J]. *Ann Plast Surg*, 2016, 76(6): 743–744.
- [29] MOMOH A O, COLAKOGLU S, DE BLACAM C, et al. Delayed autologous breast reconstruction after postmastectomy radiation therapy: is there an optimal time? [J]. *Ann Plast Surg*, 2012, 69(1): 14–18.

- [30] WILKINS E G, CEDERNA P S, LOWERY J C, et al. Prospective analysis of psychosocial outcomes in breast reconstruction: one-year postoperative results from the Michigan Breast Reconstruction Outcome Study [J]. *Plast Reconstr Surg*, 2000, 106(5): 1014–1025; discussion1026–7.
- [31] BILLIG J, JAGSI R, QI J, et al. Should immediate autologous breast reconstruction be considered in women who require postmastectomy radiation therapy? A prospective analysis of outcomes [J]. *Plast Reconstr Surg*, 2017, 139(6): 1279–1288.
- [32] LAM T C, HSIEH F, BOYAGES J. The effects of postmastectomy adjuvant radiotherapy on immediate two-stage prosthetic breast reconstruction: a systematic review [J]. *Plast Reconstr Surg*, 2013, 132(3): 511–518.
- [33] MOMOH A O, AHMED R, KELLEY B P, et al. A systematic review of complications of implant-based breast reconstruction with prereconstruction and postreconstruction radiotherapy [J]. *Ann Surg Oncol*, 2014, 21(1): 118–124.
- [34] LEE K T, MUN G H. Optimal sequencing of postmastectomy radiotherapy and two stages of prosthetic reconstruction: a meta-analysis [J]. *Ann Surg Oncol*, 2017, 24(5): 1262–1268.
- [35] CORDEIRO P G, ALBORNOZ C R, MCCORMICK B, et al. What is the optimum timing of postmastectomy radiotherapy in two-stage prosthetic reconstruction [J]. *Plast Reconstr Surg*, 2015, 135(6): 1509–1517.
- [36] NAVA M B, PENNATI A E, LOZZA L, et al. Outcome of different timings of radiotherapy in implant-based breast reconstructions [J]. *Plast Reconstr Surg*, 2011, 128(2): 353–359.
- [37] PELED A W, FOSTER R D, ESSERMAN L J, et al. Increasing the time to expander-implant exchange after postmastectomy radiation therapy reduces expander-implant failure [J]. *Plast Reconstr Surg*, 2012, 130(3): 503–509.
- [38] BALTOIANO P A, REINHARDT M E, FLORES J M, et al. Preoperative radiotherapy is not associated with increased post-mastectomy short-term morbidity: analysis of 77, 902 patients [J]. *Plast Reconstr Surg Glob Open*, 2017, 5(3): e1108.
- [39] GIACALONE P L, RATHAT G, DAURES J P, et al. New concept for immediate breast reconstruction for invasive cancers: feasibility, oncological safety and esthetic outcome of post-neoadjuvant therapy immediate breast reconstruction versus delayed breast reconstruction: a prospective pilot study [J]. *Breast Cancer Res Treat*, 2010, 122(2): 439–451.
- [40] ZINZINDOHOUE C, BERTRAND P, MICHEL A, et al. A prospective study on skin-sparing mastectomy for immediate breast reconstruction with latissimus dorsi flap after neoadjuvant chemotherapy and radiotherapy in invasive breast carcinoma [J]. *Ann Surg Oncol*, 2016, 23(7): 2350–2356.
- [41] PAILLOCHER N, FLORCZAK A S, RICHARD M, et al. Evaluation of mastectomy with immediate autologous latissimus dorsi breast reconstruction following neoadjuvant chemotherapy and radiation therapy: a single institution study of 111 cases of invasive breast carcinoma [J]. *Eur J Surg Oncol*, 2016, 42(7): 949–955.
- [42] MONRIGAL E, DAUPLAT J, GIMBERGUES P, et al. Mastectomy with immediate breast reconstruction after neoadjuvant chemotherapy and radiation therapy. A new option for patients with operable invasive breast cancer. Results of a 20 years single institution study [J]. *Eur J Surg Oncol EJSO*, 2011, 37(10): 864–870.
- [43] THIRUCHELVAM P T R, LEFF D R, GODDEN A R, et al. Primary radiotherapy and deep inferior epigastric perforator flap reconstruction for patients with breast cancer (PRADA): a multicentre, prospective, non-randomised, feasibility study [J]. *Lancet Oncol*, 2022, 23(5): 682–690.

10 乳房重建术后肿瘤局部复发的诊断和处理

10.1 共识要点

(1) 乳腺癌患者接受乳房重建术后局部复发多位于皮肤及皮下软组织, 乳房重建不会延迟复发灶的诊断。

证据级别: 中等质量。推荐级别: 强推荐。

(2) 建议患者在乳房重建术后接受专科随访, 通过专科体检、影像学检查可以早期发现局部、区域复发, 必要时应积极对可疑病灶进行活体组织病理学检查, 以明确诊断。

推荐级别: 强推荐。

(3) 乳房重建术后的局部复发可通过局部治疗(手术±放疗), 结合再次辅助治疗, 增加治愈机会; 较为广泛的局部复发往往意味着肿瘤的不良生物学行为。

证据级别: 低质量。推荐级别: 强推荐。

10.2 文献解读

乳房重建手术整体上不会增加肿瘤复发风险, 但随着乳腺癌术后乳房重建的广泛开展和应用, 乳房切除术后肿瘤局部复发问题客观存在, 同时患者已经接受了各种乳房重建术, 已经填充的植入物或自体组织是否对复发灶的诊断产生影响? 并且出现复发后所进行的局部处理和系统治疗都会面临更多特殊挑战, 针对这些问题, 本章将详细论述。

10.2.1 乳房重建对肿瘤复发诊断的影响

乳房重建术包括保留乳头乳晕的全乳切除术、植入物乳房重建、自体组织乳房重建及脂肪移植, 如果肿瘤复发, 是否会因皮瓣或相应植入

的乳房假体掩盖肿瘤复发,是否会因保留乳头乳晕或脂肪移植等技术对肿瘤复发诊断造成影响而耽误补救治疗的最佳时间? Nedumpara等^[1]研究了乳腺重建术和常规乳房切除术两组患者,术后发现复发病灶的中位时间距离手术的间隔分别为25和22个月,结果显示,重建术并没有延误肿瘤复发的发现时间。McCarthy等^[2]也回顾性分析了行乳房重建术与不行乳房重建术的患者,发现复发病灶的时间分别为术后2.3和1.9年,差异无统计学意义($P=0.733$)。而关于脂肪移植是否对肿瘤复发诊断有影响, Goncalves等^[3]对纳入评估8 541例患者的15项研究进行了系统性meta分析,发现自体脂肪移植组与对照组的OS、DFS、局部复发率(local recurrence, LR)差异无统计学意义。而植入物重建中对肿瘤复发是否也造成了不同的影响, Lee等^[4]对650例患者共687例手术进入研究,274例(39.9%)接受了光面假体,413例(60.1%)接受了毛面假体。毛面假体使用组中患者5年的DFS为93.3%,而光面假体使用组中患者5年的DFS为97.8%($P=0.01$),调整雌激素受体(estrogen receptor, ER)状态和肿瘤分期后两组差异有统计学意义($HR=3.054$, 95% CI: 1.158~8.051, $P=0.02$),但局部和区域无复发生存率(local and regional recurrence-free survival, LRRFS)差异无统计学意义。不同表面纹理的假体对乳腺癌患者生存率的影响原因尚不明确。以上研究所发现的乳房重建术后肿瘤复发的高危因素均与乳房重建术式的本身无关,而与肿瘤自身的生物学特征或诊断时的分期等相关,所以一般认为各类重建手术方式并不会导致肿瘤复发诊断的延迟,也不会影响患者最终的生存时间。

10.2.2 乳房重建术后乳腺癌局部复发的多发部位

McCarthy等^[2]的研究显示,在假体乳房重建术后复发的21例患者中,复发病灶位于皮肤及皮下组织和胸壁的患者分别为9例和3例,皮肤和皮下组织包括原乳房的和移植皮瓣的皮肤、皮下浅筋膜组织和肌瓣。不过也有研究^[5-8]发现更多的胸壁(胸肌、肋间肌、前锯肌和肋软骨)复发。乳腺癌患者TRAM皮瓣乳房重建

术后经过平均31.1个月的随访后发现,87.5%的复发病灶位于皮肤和皮下脂肪中,另外12.5%的复发病灶位于深层胸壁上^[7]。Mirzabeigi等^[9]的研究显示,41例患者乳房重建术后出现局部复发(中位复发时间为4.6年);局部复发发生在下列部位:皮肤(27%),皮下/胸肌(24%),胸壁(37%)和腋窝(12%),低BMI、复发灶侵犯胸肌以及既往假体重建的患者可能会最终失去重建乳房。Wu等^[10]对1 696例NSM后乳房重建的患者进行回顾性分析,结果显示,117例(6.9%)出现局部区域复发,52例(3.1%)为乳头乳晕复发,41例(2.4%)复发病灶位于皮肤或皮下脂肪,24例(1.4%)为胸壁复发,而且乳头乳晕复发的患者生存显著优于皮肤复发和胸壁复发的患者;无复发间隔时间大于2年的患者生存显著优于无复发间隔时间不超过2年的患者。Joo等^[11]对19项研究中接受SSM或NSM后乳房重建的4 787例患者进行系统回顾,共报告了272个局部复发病灶;自体组织乳房重建术后(2 465例),45个(1.8%)局部复发病灶位于皮肤,18个(0.7%)位于胸壁,9个(0.4%)位于NAC;假体乳房重建术后(1 917例),91个(4.7%)局部复发病灶位于皮肤,8个(0.4%)位于胸壁,8个(0.4%)位于NAC。在70个报告了乳房内具体位置的复发病灶中,57个复发病灶(81.4%)在原肿瘤位置。该研究表明,乳腺癌患者乳房重建术后大多数的局部复发出现在皮肤或皮下组织内,而原发肿瘤部位是最常出现复发的部位。

10.2.3 乳房重建术后局部复发的随访及诊断

无论是否重建乳房,乳房切除术后均存在局部区域复发风险,有些患者会出现第二原发性乳腺癌。绝大多数局部区域复发都可触及。所以,对于乳房重建术后局部复发的监测非常重要,包括合理的随访和有效的早期发现及诊断措施两个方面。绝大多数局部区域复发都可触及。因此体格检查仍是重建后检测复发性乳腺癌的基本手段。向患者提供咨询时,医师应强调乳房自检,但查体的特异度并不高,常会出现假阳性的情况^[12],因此,对于体检可疑的病灶,最好需要结合其他专业的乳腺影像学检查的结果进行进

一步诊断。一项回顾性研究^[13]纳入了390例因乳腺癌而接受乳房切除术的患者,其在术后接受即刻TRAM皮瓣重建,结果18例(4.6%)出现局部区域复发,平均复发时间为术后35个月。所有复发均由体格检查发现,其中9个位于皮下,9个位于淋巴结。乳腺癌复发部位可为紧邻皮肤的皮下组织,也可为胸大肌前方。多数外科医师都会在乳房切除术中切除胸肌筋膜,因此胸壁复发没有皮下组织复发常见^[14]。为明确体格检查发现的异常,可辅以影像学检查,如MRI、超声或乳腺钼靶X线摄影检查。高度怀疑重建术后胸壁复发时,乳房MRI可能有所帮助;但仍需活检才可明确诊断。存在皮肤病变时可行穿刺活检。重建并不会显著影响局部区域复发的影像学检出率和结局^[8]。例如,TRAM皮瓣乳房重建后出现可触及肿块时,乳腺钼靶X线摄影可发现需要活检的复发特征。Destounis等^[15]的研究显示,对于那些通过查体可以发现的异常改变如肿块、皮肤改变等,乳腺超声检查则有较好的灵敏度和特异度,尤其对于可疑的胸壁复发病灶,可以弥补查体特异度不高的缺点。有研究^[16]发现,对于采用自体组织乳房重建的患者通过乳腺X线来监测局部复发也可以得到较好的效果。但是,如果合并有脂肪坏死等自体重建的并发症时,则仍应该考虑改用超声或MRI进行检查。而对于假体植入乳房重建术后的患者,乳腺X线监测局部复发的价值存在争议。Hoshaw等^[17]的研究显示,对于植入假体的乳房,采用乳腺X线检查会延误肿瘤复发病灶的诊断。但是,Le等^[18]从美国国立癌症研究院监测、流行病学和结果数据库(Surveillance, Epidemiology and End Results, SEER)的资料库中,通过对将近5 000例乳房重建术患者的随访资料进行分析,得出使用乳腺X线检查并不会产生延误诊断的结论。但是,硅胶假体对乳腺X线诊断的影响是客观存在的。Lindbichler等^[19]的研究发现,假体重建乳房的乳腺X线影像质量由于放射线不能透过硅胶假体而变差。所以,目前对于应用假体进行乳房重建者,普遍不推荐行乳腺X线检查来进行术后随访。当然,目前诊断乳腺癌局部复发的金标准仍是对于可疑的复发病灶直接进行穿刺活检所得

到的病理学诊断结果。综上所述,目前并没有1个标准和完整的随访方案用于监测乳房重建术后肿瘤局部复发,笔者认为乳腺癌患者接受乳房重建术后的局部复发监测应结合定期查体、乳腺超声、乳腺MRI,对影像学检查提示可疑复发者可进行活检。

10.2.4 乳房重建术后局部复发的处理方法

多学科合作的治疗模式有利于胸壁孤立复发患者得到疾病的长期控制^[9, 20-21]。即使同时存在远处转移,合适的局部治疗仍然可以减少因局部病灶蔓延而造成并发症的发生,但是仍然不可能被治愈。因此,局部复发同时存在远处转移的患者不建议接受过度局部治疗以免造成更坏的临床结局,应该以改善局部症状和减轻患者痛苦为目的进行合适的治疗^[2]。如果病灶可切除,局部手术切除的价值是值得肯定的;即使患者有放疗指征,手术切除仍然有利于降低胸壁放疗所需剂量和增加疾病长期控制的可能性^[22]。然而,对局部复发患者进行广泛切除手术应该只在其他治疗方式不可及且并发症的发生风险最低时才能被考虑。手术标本可用于病理学检查,以明确复发病灶的组织来源和分型。对于这些患者,初始选择系统性治疗不仅有利于提高局部治疗的成功率,也能降低较早发生远处转移的可能性^[21]。由于仅接受局部切除的二次局部复发率高达60%~70%,大部分未接受过乳房切除术后胸壁放疗的患者,推荐接受胸壁复发灶切除术后的胸壁放疗,切缘阴性的患者也不例外^[9]。有报道认为在部分高度选择性的患者中完成较大范围局部皮肤、皮下组织、部分胸壁组织的手术切除后未行放疗,也能获得较好的临床结局,而这种单纯通过手术达到满意的局部控制效果,最有可能出现在复发病灶较单一而非多发结节且术后无复发间期在2年以上的患者中。Christopher等^[23]的大样本回顾性队列共纳入了2 240例游离腹部皮瓣重建患者,局部复发的发生率为3%,71%的复发在体格检查中被诊断出来。80%($n=53$)的局部复发需要经过多学科会诊决定处理方案,而56%($n=37$)的复发患者需要手术治疗。复发前有术后放疗、诊断时有转移性疾病、淋巴结阳性和胸壁受累的患者一般不会接受手术治疗($P<$

0.05)。12例患者去除了原来的重建皮瓣，5例患者需要进行更复杂的胸壁重建。Chagpar等^[8]的研究结果指出，接受乳房重建的患者发生胸壁复发后有更多的机会需要接受胸壁重建（26% vs 8%， $P=0.013$ ），提示乳房重建术后发生胸壁复发后行手术局部切除和修复而导致的缺损比未行乳房重建的患者更复杂，多需整形科医师协助。另外争议较大的是在切除局部复发灶的同时，是否应该将植入的假体或皮瓣移除的问题。McCarthy等^[2]认为对于乳房重建术后复发的患者，并非一定要移除植入的假体。有研究表明皮瓣上的局部复发灶可以通过足够切缘的广泛切除及创口闭合来进行治疗^[24]。但当复发灶为多发性或侵犯皮瓣的血管蒂时，切除整个皮瓣也是必要的选择。这种情况下，复发灶的局部广泛切除术可能导致重建乳房的严重变形和不对称，放疗也会增加皮瓣的坏死和纤维化从而危及重建乳房的外形和手感，甚至对重建乳房的肿瘤随访产生影响。

总之，针对乳房重建术后的局部复发，愈加强调要首先做好对可疑病灶的活检以明确病灶性质和病理学类型，依据多学科综合诊疗团队的讨论结果进行相应的处理，原则上处理方法包括手术、放疗和全身治疗，根据患者术后复发的不同情况进行补救性的综合治疗后，多数局部复发的患者能获得较为理想的DFS。

[参 考 文 献]

- [1] NEDUMPARA T, JONKER L, WILLIAMS M R. Impact of immediate breast reconstruction on breast cancer recurrence and survival [J]. *Breast*, 2011, 20(5): 437-443.
- [2] MCCARTHY C M, PUSIC A L, SCLAFANI L, et al. Breast cancer recurrence following prosthetic, postmastectomy reconstruction: incidence, detection, and treatment [J]. *Plast Reconstr Surg*, 2008, 121(2): 381-388.
- [3] GONCALVES R, MOTA B S, SOBREIRA-LIMA B, et al. The oncological safety of autologous fat grafting: a systematic review and meta-analysis [J]. *BMC Cancer*, 2022, 22(1): 391.
- [4] LEE K T, KIM S, JEON B J, et al. Association of the implant surface texture used in reconstruction with breast cancer recurrence [J]. *JAMA Surg*, 2020, 155(12): 1132-1140.
- [5] WU Z Y, KIM H J, LEE J W, et al. Long-term oncologic outcomes of immediate breast reconstruction vs conventional mastectomy alone for breast cancer in the setting of neoadjuvant chemotherapy [J]. *JAMA Surg*, 2020, 155(12): 1142-1150.
- [6] KROLL S S, KHOO A, SINGLETARY S E, et al. Local recurrence risk after skin-sparing and conventional mastectomy: a 6-year follow-up [J]. *Plast Reconstr Surg*, 1999, 104(2): 421-425.
- [7] YOO H, KIM B H, KIM H H, et al. Local recurrence of breast cancer in reconstructed breasts using TRAM flap after skin-sparing mastectomy: clinical and imaging features [J]. *Eur Radiol*, 2014, 24(9): 2220-2226.
- [8] CHAGPAR A, LANGSTEIN H N, KRONOWITZ S J, et al. Treatment and outcome of patients with chest wall recurrence after mastectomy and breast reconstruction [J]. *Am J Surg*, 2004, 187(2): 164-169.
- [9] MIRZABEIGI M N, RHEMTULLA I A, MCDONALD E S, et al. Locoregional cancer recurrence after breast reconstruction: detection, management, and secondary reconstructive strategies [J]. *Plast Reconstr Surg*, 2019, 143(5): 1322-1330.
- [10] WU Z Y, HAN H H, KIM H J, et al. Locoregional recurrence following nipple-sparing mastectomy with immediate breast reconstruction: patterns and prognostic significance [J]. *Eur J Surg Oncol*, 2021, 47(6): 1309-1315.
- [11] JOO J H, KI Y, KIM W, et al. Pattern of local recurrence after mastectomy and reconstruction in breast cancer patients: a systematic review [J]. *Gland Surg*, 2021, 10(6): 2037-2046.
- [12] BARTON M K. Screening mammography after autologous breast reconstruction is not beneficial [J]. *CA A Cancer J Clin*, 2015, 65(1): 3-4.
- [13] PATTERSON S G, TELLER P, IYENGAR R, et al. Locoregional recurrence after mastectomy with immediate transverse rectus abdominis myocutaneous (TRAM) flap reconstruction [J]. *Ann Surg Oncol*, 2012, 19(8): 2679-2684.
- [14] LANGSTEIN H N, CHENG M H, SINGLETARY S E, et al. Breast cancer recurrence after immediate reconstruction: patterns and significance [J]. *Plast Reconstr Surg*, 2003, 111(2): 712-720; discussion 721-722.
- [15] DESTOUNIS S, ARIENO A, SOMERVILLE P A, et al. Community-based practice experience of unsuspected breast magnetic resonance imaging abnormalities evaluated with second-look sonography [J]. *J Ultrasound Med*, 2009, 28(10): 1337-1346.
- [16] RISSANEN T J, MÄKÄRÄINEN H P, MATTILA S I, et al. Breast cancer recurrence after mastectomy: diagnosis with mammography and US [J]. *Radiology*, 1993, 188(2): 463-467.
- [17] HOSHAW S J, KLEIN P J, CLARK B D, et al. Breast implants and cancer: Causation, delayed detection, and survival [J]. *Plast Reconstr Surg*, 2001, 107(6): 1393-1407.
- [18] LE G M, O'MALLEY C D, GLASER S L, et al. Breast implants following mastectomy in women with early-stage breast cancer: prevalence and impact on survival [J]. *Breast Cancer Res*, 2005, 7(2): R184-R193.
- [19] LINDBICHLER F, HOFLEHNER H, SCHMIDT F, et al.

- Comparison of mammographic image quality in various methods of reconstructive breast surgery [J]. *Eur Radiol*, 1996, 6(6): 925-928.
- [20] SIGLIN J, CHAMP C E, VAKHNENKO Y, et al. Radiation therapy for locally recurrent breast cancer [J]. *Int J Breast Cancer*, 2012, 2012: 571946.
- [21] AEBI S, GELBER S, ANDERSON S J, et al. Chemotherapy for isolated locoregional recurrence of breast cancer (CALOR): a randomised trial [J]. *Lancet Oncol*, 2014, 15(2): 156-163.
- [22] WADASADAWALA T, VADGAONKAR R, BAJPAI J. Management of isolated locoregional recurrences in breast cancer: a review of local and systemic modalities [J]. *Clin Breast Cancer*, 2017, 17(7): 493-502.
- [23] CHRISTOPHER A N, MORRIS M P, JIA H N, et al. Managing locoregional breast cancer recurrence after autologous free flap reconstruction: a retrospective review of 2 734 procedures [J]. *J Plast Reconstr Aesthet Surg*, 2022, 75(2): 562-570.
- [24] GIENI M, AVRAM R, DICKSON L, et al. Local breast cancer recurrence after mastectomy and immediate breast reconstruction for invasive cancer: a meta-analysis [J]. *Breast*, 2012, 21(3): 230-236.

11 患者满意度

11.1 共识要点

(1) 评估乳腺癌患者满意度和健康度, 不仅可以了解患者的生活质量改变, 还可为以后临床医师协助患者选择并实施不同的重建术式提供指导参考。

证据级别: 高质量。推荐级别: 强推荐。

(2) 推荐使用经过信效度检验和授权的患者报告结局测量工具, 开展重建前后满意度和健康度的测评, 并用于临床实践和临床研究。

证据级别: 中等质量。推荐级别: 强推荐。

(3) BREAST-Q是目前乳腺外科领域最常用的患者报告结局测量工具, 用于评估乳房满意度、社会心理健康、性健康、躯体健康和治疗结局满意度。

证据级别: 高质量。推荐级别: 强推荐。

(4) 建议术前对患者进行基线问卷调查, 并按标准体位拍照。术后3、12及24个月再次进行问卷调查。术后12及24个月进行美容度测评。

证据级别: 高质量。推荐级别: 强推荐。

11.2 文献数据解读

乳房重建手术可以改善患者的生活质量, 并减轻因全乳切除所造成的社会心理压力, 更容易

回归社会的正常生活。尽管既往很多文献对乳房重建手术的美容效果进行评估, 但这些方法主要是由医师根据术后乳房外形进行美容度评分, 或使用径线测量等方法对外形的对称性、饱满度等方面进行评价。患者作为接受重建手术的主体以往并未获得较多的关注。近年来, 随着重建手术的蓬勃发展, 患者作为接受手术的主体越来越受到关注。客观的美容度评分已不能代表患者的观点, 取而代之的是对患者的主观感受的评价, 即患者满意度 (patient satisfaction)。在乳房重建领域, 患者满意度包括生活质量评估和对乳房乃至身体其他相关部位的满意度评分, 这样的主观评估方法也称为患者报告结局测量。

11.2.1 乳房重建术后患者满意度评估方法

患者报告结局 (patient-reported outcome, PRO) 是指直接来自患者的关于自身健康状况的任何报告, 评估过程没有临床医师或任何其他人员对患者的反应进行解释。专家共识推荐, 应采用PRO测量工具 (PRO measurement, PROM) 对患者的满意度进行评估。

目前在乳腺外科领域较为常用的PROM包括三大类: 普适性量表、癌症患者特异性量表和乳腺手术相关特异性量表。普适性量表主要用于评估患者对自身整体健康和疼痛等的感知和满意程度, 常用的有SF-36 (36-Item Short Form Survey), 罗森伯格自尊量表、医院焦虑抑郁量表等^[1-3]。癌症患者特异性量表主要用于评估肿瘤患者在接受治疗过程当中对于躯体的心理的主观感受和满意度, 部分问题根据肿瘤患者常见症状进行设计, 更有针对性, 常用的有欧洲癌症治疗研究组织 (European Organization for Research on Treatment of Cancer, EORTC) 生活质量量表 (quality of life questionnaire, QLQ)-C30、EORTC QLQ-BR23、乳腺癌患者生命质量量表 (the Functional Assessment of Cancer Therapy-Breast, FACT-B) 等^[4-7]。然而, 这一类量表缺乏美观度结局的相关测量。乳腺手术特异性量表主要用于评估乳房手术前后, 患者的躯体、心理、社会功能及对手术的整体满意度, 能较好地反映各类乳房手术, 包括全乳切除、保乳和重建手术对患者生活质量的影响, 常用的有

BREAST-Q问卷、密歇根乳房重建结果研究满意度问卷 (Michigan Breast Reconstruction Outcomes Study-Satisfaction) 和密歇根乳房重建结果研究身体形象问卷 (Michigan Breast Reconstruction Outcomes Study-Body Image, MBROS-BI)、乳腺癌治疗结局测评 (Breast Cancer Treatment Outcome Scale, BCTOS) [8-11]。

11.2.1.1 EORTC QLQ-C30和QLQ-BR23

EORTC研制了专门测量癌症患者生活质量的量表QLQ-C30 [6]。QLQ-C30是EORTC研制的一套量表中的共性量表 (core questionnaire), 包括癌症患者生活质量的共性部分, 如乏力、疼痛等。由于肿瘤部位、治疗方法的不同, 各种癌症分别有各自特异的量表测量癌症患者QOL的特异部分。QLQ-BR23是乳腺癌患者生活质量特异问卷。QLQ-C30共30个条目, 为自我报告形式, 包括5个功能量表: 躯体功能 (physical function, PF)、角色功能 (role function, RF)、认知功能 (cognitive function, CF)、情绪功能 (emotional function, EF)、社会功能 (social function, SF); 3个症状量表: 疲乏 (fatigue, FA)、疼痛 (pain, PA)、恶心呕吐 (nausea/vomiting, NV); 6个单项测量条目 (呼吸困难、失眠、食欲丧失、便秘、腹泻、经济条件) 和1个整体生命质量量表 (global quality of life, GOL)。功能、症状领域条目评定分为4级 (1为完全没有, 2为有一点, 3为相当, 4为非常), 总生活质量领域条目评定分为7级 (1~7代表很差~很好)。各功能领域得分越低说明症状越少, 而总生活质量领域得分越高说明生活质量越好。QLQ-C30应用于不同国家和不同文化地区, 都有较好的信度和效度。中国科学院心理研究所对该套量表进行了汉化 [12]。QLQ-BR23是乳腺癌患者生活质量特异问卷, 适用于所有类型和各种治疗的乳腺癌患者 [13-15]。该问卷共23个条目。被分为4个功能领域: 体象 (BRBI)、性功能 (BRSEF)、性欲 (BRSEE)、对未来的憧憬 (BRFU), 4个症状领域: 系统治疗不良反应 (BRST)、乳腺症状 (BRBS)、上肢症状 (BRAS)、对脱发的担忧 (BRHL)。条目评定均分为4级 (1为完全没有, 2为有一点, 3为相

当, 4为非常)。根据评分手册将每个维度的粗分进行变换转化为0~100分的标准得分, 各功能领域得分越低, 说明症状越少、生活质量越高。

11.2.1.2 FACT-B

FACT是由美国结局研究与教育中心的Cella等 [7] 研制出的癌症治疗功能评价系统。FACT-B由5部分构成, 分别是: 生理状况GP (7条)、社会/家庭状况GS (7条)、情感状况GE (6条)、功能状况GF (7条) 和附加关注B (9条), 总分为144分, 得分越高, 生活质量越好。该量表的中文版 [16] 被证实具有良好的信度、效度和反应度, 是乳腺癌患者生理、情感和社会功能等方面评价灵敏度很高的调查问卷。

11.2.1.3 乳腺癌患者生命质量测定量表 (quality of life instruments for patients with breast cancer, QLICP-BR)

杨铮等 [17] 参考QLQ-BR23和FACT-B, 结合中国的文化特征和乳腺癌患者的一些特殊情况形成了QLICP-BR, 主要包括躯体功能维度 (6个条目)、心理功能维度 (12个条目)、症状及不良作用维度 (8个条目)、社会功能维度 (10个条目)、总体健康状况 (1个条目), 共计37个条目。每个条目按根本没有 (1分)、有一点 (2分)、有些 (3分)、相当 (4分)、非常 (5分) 计分, 其中条目5~10、27~32为正向计分条目, 其余为逆向计分条目。总分为36~180分, 总分越高表示其生命质量越好。该量表4个维度Cronbach's α 系数分别为0.74、0.80、0.75和0.62。

11.2.1.4 BREAST-Q量表

BREAST-Q量表是目前应用最为广泛、测量维度最为全面、应用场景较为精确的PROM, 其报告结果不仅可以反映患者躯体、心理满意度及生活质量, 还可评价对医师、治疗团队、护理团队及医院行政等部门等方面的满意度 [11, 18-20]。在多个大型多中心前瞻性的队列研究中, BREAST-Q已作为主要的PROM对患者报告结局进行测量, 并获得了较好的结果 [21]。在国内目前多个正在开展的乳房重建相关前瞻性随机对照研究中, BREAST-Q也已被用于主要或次要研究终点患者报告结局的测量。BREAST-Q量

表共包括六大维度: 心理健康、躯体健康、性健康、对乳房的满意度、对治疗过程的满意度, 以及对结果的整体满意度。对于接受不同重建方式的患者, BREAST-Q也设计了相关的问题进行评价, 如腹部满意度、植入物满意度、乳头满意度等。在选择方面, BREAST-Q构建了多个模块以对应不同术式, 包括隆乳、缩乳、全乳切除、乳房重建、保乳和期望模块等。不同模块之间既有共同的问题, 可以用于不同术式间的比较(如对躯体健康、心理健康等评价), 也包含了特异性的问题用于评价特定术式对患者满意度的影响。并且, 模块内的问题可以维度为单位进行选择, 减少了不必要的信息采集。BREAST-Q可在手术前, 手术后多个时间点进行测量, 动态比较测量分数的变化以反映患者报告结局的变化。每个模块的填写时间为十分钟左右, 在随访过程中使用较为方便。分数转换有特定的转换表, 无需进行复杂计算。对于所有的维度而言, 患者报告的分数越高意味着其满意度更高, 生活质量(quality of life, QOL)更好。目前, BREAST-Q量表已被翻译成十几种语言, 在全球范围内获得广泛的应用。复旦大学附属肿瘤医院吴昊教授团队在经Mapi Research Trust代表BREAST-Q研发团队MSKCC书面授权后, 于2017年开始BREAST-Q量表的汉化工作。该团队以BREAST-Q 2.0版本为翻译蓝本, 经过翻译、回译及文化调试, 目前其汉化工作已经全部完成, 版本为BREAST-Q v2.0, 其中保乳、重建、期望模块均已完成中文版的信效度检验, 可在国内使用, 作为乳腺癌相关研究中评估患者报告结局的参考工具^[22]。可通过“CBCS乳腺癌诊疗指南”小程序获取中文版问卷或至MAPI RESEARCH TRUST网站进行获取。

11.2.2 乳房重建术后患者满意度评估方法比较

国内外针对乳房重建术后患者满意度评估方法大致可被分为3类: ①通过信度、效度检验的针对乳房重建术后满意度的评估方法; ②通过信度、效度检验的其他报告结局评估方法; ③未通过信度、效度科学检验的其他评估方法。通常第一类评估方法在临床方面使用较为普遍, 同时获得的结果最为可靠, 但在实际操作中, 第二类及

第三类评估方法也并非完全不可取。

对于第一类评估方法, 其适用人群即为接受乳房重建手术的患者, 针对性较强, 且经过合理验证, 可信度较高。其中国际上较多使用BREAST-Q量表评估患者乳房重建术后满意度。与MBROS-S、MBROS-BI等乳房重建术后问卷相比, BREAST-Q可以有效可靠地全面评估乳腺癌患者乳房重建术后自身的满意度和幸福感, 以及对于其医护团队治疗服务的满意度^[23]。目前国内使用的中文版BREAST-Q问卷是依据2017年Pusic等^[11]修订的乳腺癌患者报告结局量表BREAST-Q 2.0版本进行编译的, 该版本具有良好的信效度, 已被纳入《中国抗癌协会乳腺癌诊治指南与规范》(2021版)推荐^[24-25]。此类问卷可基本满足国内临床工作者对评估乳腺癌患者乳房重建术后满意度的需求, 但也存在一定的局限性。随着乳房重建手术技术的不断进步, 对于乳房重建术后满意度的研究范围正不断扩大。例如, 近年来开展的乳房切除术后恢复乳房感觉的重建技术, 目前的BREAST-Q问卷仅能用于评估手术治疗的效果, 却缺乏术前乳房感觉的测量与评估^[26]。另外, BREAST-Q的优点可以同时多个维度的评估, 但针对某些维度的评估缺乏弹性, 如缺乏乳腺癌患者心理痛苦和癌症相关疲劳方面的评估^[27], 因此在未来仍需进一步完善相关模块。

第二类评估方法较为常见, 使用以乳腺癌患者为调查对象设计的问卷, 如EORTC QLQ-BR23、FACT-B; 或针对普通人群开发的生活质量问卷, 如世界卫生组织生存质量测量表WHOQOL-LBREF和美国医学局研究组(Medical Outcomes Study, MOS)开发的健康状况调查简表SF-36^[1]。与第一类方法相比, 此类评估方法对于特定的乳房重建外科治疗方式满意度的评估并不敏感, 评估结果的可信度也相对较低, 但由于操作简单方便、易于获得等原因, 此类评估方法在国内相关研究中的应用并不少见。通常在临床上可以根据需求选择与研究方向一致、针对性更强的评分量表或调查问卷。

第三类评估方法具体形式不固定, 如电话随

访、医师主观评价、照片或三维扫描比较等，其应用较为灵活，方式多样，虽然信度、效度未经验证，但仍因其评估结果直观、实用性较强等优势，被不少学者及临床工作者接受并推广^[28]。

上述3类乳房重建术后满意度评估方法各有优劣，研究者可根据具体需求选择合适的评估方法，进一步了解患者的需求，并最终为提高患者乳房重建术后的生活质量努力。

11.2.3 乳房重建术后美容评分

乳房重建术后美容评分包括主观评价和客观测量方法。目前较常用的包括Harris评价方法、泽井法、三维表面成像法（three-dimensional surface imaging, 3D-SI）等^[29-31]。Harris法是患者进行的主观美容评价，让患者从双乳体积、位置、效果方面对再造乳房进行美容评价，该量表共分为优、良、一般、差4个等级。泽井法则是医务人员进行的客观美容评价，从乳房大小、乳房形态、瘢痕、乳房柔软度、乳头乳晕大小及形态、乳头乳晕颜色、两侧乳头移位、两侧乳头最低点差值8个方面来评分，总分11~12分为优秀，8~10分为良好，5~7分为一般，0~4分为失败。近年来，随着3D成像仪器的推广，利用3D-SI进行美容度评分逐渐变为现实^[31]，这一方法的优势在于测量方便，便于保存，有助于一致性评价。在临床工作中，需要根据不同情况选择相应的评分方法。

[参考文献]

- [1] 尹健, 张学慧, 宁连胜. 乳腺肿瘤整形实践与思考 [M]. 2版. 天津: 天津科学技术出版社, 2021.
YIN J, ZHANG X H, NING L S. Practice and thinking of breast tumor plastic surgery [M]. 2 edition. Tianjin: Tianjin Science and Technology Press, 2021.
- [2] ROSENBERG M. Society and the adolescent self-image [M]. Princeton: Princeton University Press, 1965.
- [3] ZIGMOND A S, SNAITH R P. The hospital anxiety and depression scale [J]. Acta Psychiatr Scand, 1983, 67(6): 361-370.
- [4] KYRIAKI M, ELENI T, EFI P, et al. The EORTC core quality of life questionnaire (QLQ-C30, version 3.0) in terminally ill cancer patients under palliative care: validity and reliability in a Hellenic sample [J]. Int J Cancer, 2001, 94(1): 135-139.
- [5] SPRANGERS M A, CULL A, BJORDAL K, et al. The European

- Organization for Research and Treatment of Cancer. Approach to quality of life assessment: guidelines for developing questionnaire modules. EORTC study group on quality of life [J]. Qual Life Res, 1993, 2(4): 287-295.
- [6] AARONSON N K, AHMEDZAI S, BERGMAN B, et al. The European Organization for Research and Treatment of Cancer QLQ-C30: a quality-of-life instrument for use in international clinical trials in oncology [J]. J Natl Cancer Inst, 1993, 85(5): 365-376.
- [7] CELLA D F, TULSKY D S, GRAY G, et al. The functional assessment of cancer therapy scale: development and validation of the general measure [J]. J Clin Oncol, 1993, 11(3): 570-579.
- [8] ALDERMAN A K, WILKINS E G, LOWERY J C, et al. Determinants of patient satisfaction in postmastectomy breast reconstruction [J]. Plast Reconstr Surg, 2000, 106(4): 769-776.
- [9] WILKINS E G, CEDERNA P S, LOWERY J C, et al. Prospective analysis of psychosocial outcomes in breast reconstruction: one-year postoperative results from the Michigan Breast Reconstruction Outcome Study [J]. Plast Reconstr Surg, 2000, 106(5): 1014-1025; discussion1026-7.
- [10] STANTON A L, KRISHNAN L, COLLINS C A. Form or function? Part 1. Subjective cosmetic and functional correlates of quality of life in women treated with breast-conserving surgical procedures and radiotherapy [J]. Cancer, 2001, 91(12): 2273-2281.
- [11] PUSIC A L, KLASSEN A F, SCOTT A M, et al. Development of a new patient-reported outcome measure for breast surgery: the BREAST-Q [J]. Plast Reconstr Surg, 2009, 124(2): 345-353.
- [12] 万崇华, 陈明清, 张灿灿, 汤学良, 孟琼, 张晓馨. 癌症患者生命质量测定量表EORTC QLQ-C30中文版评介 [J]. 实用肿瘤杂志, 2005, 20(4): 353-355.
WAN C H, CHEN M Q, ZHANG C Z, et al. Evaluation of EORTC QLQ-C30 Chinese version of cancer patient quality of life scale [J]. J Pract Oncol, 2005, 20(4): 353-355.
- [13] SPRANGERS M A, GROENVOLD M, ARRARAS J I, et al. The European Organization for Research and Treatment of Cancer breast cancer-specific quality-of-life questionnaire module: First results from a three-country field study [J]. J Clin Oncol, 1996, 14(10): 2756-2768.
- [14] 唐政, 王继伟, 张庆云, 等. QLQ-BR23和EORTC QLQ-C30测量康复锻炼对乳腺癌患者生命质量的影响 [J]. 复旦学报(医学版), 2015, 42(5): 589-595.
TANG Z, WANG J W, ZHANG Q Y, et al. QLQ-BR23 and EORTC QLQ-C30 for the measurement of the impact of rehabilitation exercise on quality of life in breast cancer patients [J]. Fudan Univ J Med Sci, 2015, 42(5): 589-595.
- [15] 罗飞. 乳腺癌生存质量量表EORTC QLQ-C30、QLQ-BR23中文版的信度、效度、反应度 [D]. 山西医科大学, 2006.
LUO F. Reliability, validity and responsiveness of EORTC

- QLQ-C30 and QLQ-BR23 Chinese versions of breast cancer quality of life scale [D]. Shanxi Medical University, 2006.
- [16] 万崇华, 张冬梅, 汤学良, et al. 乳腺癌患者生活质量测定量表FACT-B中文版介绍 [J]. 中国肿瘤, 2002, 11(6): 318-320.
- WAN C H, ZHANG D M, TANG X L, et al. Introduction to the Chinese version of the breast cancer patient quality of life scale FACT-B [J]. Bull Chin Cancer, 2002, 11(6): 318-320.
- [17] 杨 铮, 汤学良, 万崇华, 等. 癌症患者生活质量测定量表体系之乳腺癌量表QLICP-BR的研制 [J]. 癌症, 2007, 26(10): 1122-1126.
- YANG Z, TANG X L, WAN C H, et al. Development of the system of quality of life instruments for patients with breast cancer (QLICP-BR) [J]. Chin J Cancer, 2007, 26(10): 1122-1126.
- [18] COHEN W A, MUNDY L R, BALLARD T N S, et al. The BREAST-Q in surgical research: a review of the literature 2009-2015 [J]. J Plast Reconstr Aesthet Surg, 2016, 69(2): 149-162.
- [19] LIU L Q, BRANFORD O A, MEHIGAN S. BREAST-Q measurement of the patient perspective in oncoplastic breast surgery: a systematic review [J]. Plast Reconstr Surg Glob Open, 2018, 6(8): e1904.
- [20] HAR-SHAI L, OFEK S E, BRANDSTETTER A, et al. Quality of patient-reported outcome studies utilizing the BREAST-Q: a systematic review [J]. Aesthet Surg J, 2021, 41(11): 1448-1458.
- [21] NELSON J A, CHU J J, MCCARTHY C M, et al. BREAST-Q REACT: Clinical reference values for the BREAST-Q in post-mastectomy breast reconstruction patients [J]. Ann Surg Oncol, 2022, 29(8): 5280-5293.
- [22] 马雨薇, 修秉虬, 邵鼎轶, 等. 中文版BREAST-Q信效度验证及其对于乳房满意度评估研究 [J]. 中国实用外科杂志, 2021, 41(6): 681-686.
- MA Y W, XIU B Q, SHAO D Y, et al. Development of a Chinese version of BREAST-Q and a retrospective study of its evaluation of patients' satisfaction in breasts [J]. Chin J Pract Surg, 2021, 41(6): 681-686.
- [23] KLASSEN A F, KAUR M N, TSANGARIS E, et al. ASO visual abstract: Development and psychometric validation of BREAST-Q scales measuring cancer worry, fatigue, and impact on work [J]. Ann Surg Oncol, 2021, 28(Suppl 3): 453-454.
- [24] 中国抗癌协会乳腺癌专业委员会. 中国抗癌协会乳腺癌诊治指南与规范(2021年版) [J]. 中国癌症杂志, 2021, 31(10): 954-1040.
- The Society of Breast Cancer China Anti-Cancer Association. Guidelines for breast cancer diagnosis and treatment by China Anti-cancer Association (2021 edition) [J]. China Oncol, 2021, 31(10): 954-1040.
- [25] 石立元, 张青月, 王小媛, 等. 中文版乳房重建术患者生活质量量表应用于假体置入乳房重建术后患者的信效度检验 [J]. 护士进修杂志, 2021, 36(9): 789-792.
- SHI L Y, ZHANG Q Y, WANG X Y, et al. The reliability and validity of Chinese version BREAST-Q 2.0 among breast cancer patients underwent implant breast reconstruction [J]. J Nurses Train, 2021, 36(9): 789-792.
- [26] KLASSEN A F, KAUR M N, TSANGARIS E, et al. Development and psychometric validation of BREAST-Q scales measuring cancer worry, fatigue, and impact on work [J]. Ann Surg Oncol, 2021, 28(12): 7410-7420.
- [27] TSANGARIS E, KLASSEN A F, KAUR M N, et al. Development and psychometric validation of the BREAST-Q sensation module for women undergoing post-mastectomy breast reconstruction [J]. Ann Surg Oncol, 2021, 28(12): 7842-7853.
- [28] GUYOMARD V, LEINSTER S, WILKINSON M. Systematic review of studies of patients' satisfaction with breast reconstruction after mastectomy [J]. Breast, 2007, 16(6): 547-567.
- [29] HENSELER H, SMITH J, BOWMAN A, et al. Subjective versus objective assessment of breast reconstruction [J]. J Plast Reconstr Aesthet Surg, 2013, 66(5): 634-639.
- [30] 沢井清司, 市原周. 乳房温存療法の切除範囲と術後の整容性に関する研究(2002—2003) [J]. 2004.
- Kiyoshi Sawai, Hiroshi Ichihara. Study on the resected range and postoperative tolerance of breast conserving therapy (2002-2003) [J]. 2004.
- [31] GODDEN A R, WOOD S H, JAMES S E, et al. A scoring system for 3D surface images of breast reconstruction developed using the Delphi consensus process [J]. Eur J Surg Oncol, 2020, 46(9): 1580-1587.

12 肿瘤整形保乳与乳房重建的个案管理

12.1 共识要点

(1) 建议术前给予乳房重建患者决策辅助, 提高患者参与决策的积极性。

证据级别: 中等质量。推荐级别: 强推荐。

(2) 可选用手册、视频、移动程序等形式协助患者进行决策辅助, 促进患者作出符合自身偏好的决策。

证据级别: 中等质量。推荐级别: 强推荐。

(3) 完整化的个案记录可实现患者就诊期、诊断期、治疗期和随访期的全程管理。

推荐级别: 强推荐。

(4) 优化病房和手术室的管理, 为重建手术营造1个舒适、安全、高效的治疗和康复环境, 确保患者安全(卫医政发〔2009〕90号)。

推荐级别: 强推荐。

(5) 针对肿瘤整形保乳、自体组织、植入物重

建患者，制订分类、个体化的护理、监测和康复方案，降低手术并发症，促进患者康复，提高术后满意度。

证据级别：低等质量。推荐级别：强推荐

(6) 制订乳腺癌个案管理质量指标，建立乳腺癌个案管理结案标准，结案时间可以为诊断5年后且疾病无进展。

推荐级别：强推荐。

12.2 文献数据解读

乳腺癌个案管理是指通过乳腺癌个案管理师，依托多学科团队，充分有效地利用医疗成本及资源，在乳腺癌诊疗及护理过程中采用评估、计划、评价、反馈及实施5个步骤，对患者进行动态、持续、个体化、全程化的专业指导与咨询，确保个案接受完整的治疗与照护。既往的回顾性研究发现，个案管理对比常规患者照护可显著降低非计划再入院率，提高计划入院率。重建相关的个案管理研究尚显不足，需要未来进一步开展。个案管理包括术前、围术期及延续管理几个部分。

12.2.1 术前管理

12.2.1.1 决策辅助

乳房重建为乳腺癌患者带来契机，患者在手术决策过程中面临手术方案多样、医疗信息匮乏及被动决策状态等问题^[1-3]，患者常常陷入决策困境，难以作出明确的决策。有研究证实决策辅助通过手册、视频或移动应用程序等形式为患者提供每种可选治疗相关的风险和获益的循证医学信息，结合患者的价值观、意愿及偏好^[4]，不仅可增加对于疾病认知水平，降低风险感知力及决策冲突水平，还可提高参与治疗决策积极性，促进自主选择权，降低决策后悔水平，改善就医体验^[5-7]。一项随机对照试验使用BREASTChoice工具（包括介绍重建流程，重建方式、时机选择，展示术后照片，问题解答等方法而构建的1个决策辅助工具）对比普通的科普宣传册，对患者手术决策进行辅助，研究发现通过BREASTChoice可极大地改善患者对重建手术的了解，做到更好的决策辅助。虽然目前尚不能证实决策辅助可改善患者术后对乳房的满意度，但可作为未来进一步探索的方向^[4]。

12.2.1.2 标准化评估

客观评价指标主要包括标准化测量和标准化照片两种方式。乳房重建手术前个案管理师可以协助主管医师对患者进行标准化测量和标准化拍照。标准化测量利用标尺等简单的测量工具进行乳房表面各种标线的长度测量，直接测量出乳房表面的高度、宽度等客观指标，其用作反映乳房形态和位置的测量指标，在临床中应用广泛，测量指标包括胸乳距（sternal notch to nipple, SN-N）、锁胸距（midclavicular to nipple, C-N）、乳头间距（nipple to nipple, N-N）、乳头中线距（nipple to midline, N-M）、乳房基底横径（mammary base width, MBW）等^[8-9]。标准化照片使用广角数码相机，在同一背景下拍摄5张术前和术后乳房区域的标准化照片，照片的范围上至肩部水平下至脐水平，用于评估乳房的体积、形状、对称性、瘢痕、乳头乳晕复合体等^[10]。拍摄角度包括：1个正面、左右2个侧面、2个正侧45°角的照片，拍摄时双手叉腰置于臀部^[11]。一般认为在乳房重建术后2~6个月可以开始进行评估，并对术前术后的照片进行对比^[12-13]。随着技术进步，目前也可使用三维表面成像功能进行拍照和测量。相关径线测量内容可参考附录1。

主观评价直接来源于患者对自身健康状况的反映，目前主要依托乳房重建满意度量表，其中BREAST-Q量表是目前应用最为广泛、评估最为全面的量表，是对乳房重建患者满意度及生活质量的评估^[14]，报告结果不仅可以反映患者满意度及生活质量，还可以直接反映患者对治疗、护理及决策辅助等方面的需求^[15-16]。

12.2.1.3 个案记录：数据管理

数据管理作为临床研究中的关键环节，是数据质量的重要保证^[17-18]。在临床研究过程中，个案管理师需要按照临床研究方案规定的流程规范，完整、准确地采集并录入数据^[19]，按照标准化数据库管理数据，并对数据进行逻辑核查、疑问质询、数据库锁定、数据传输与归档^[20]，以保证数据的完整性。研究证实，在术前管理阶段，可通过收集管理患者的基本资料和标准化评估数据，来准确分析和预判适合乳腺肿瘤整形患

者的最佳治疗方案^[21], 同时该数据的收集和管理可为术后患者生活质量和患者报告结局的长期随访提供基础资料^[22]。

12.2.2 围术期管理

手术准备及手术室内管理应按照不同术式的护理要点进行, 详见附录2、3。

12.2.3 术后管理

(1) 乳房重建术后的患肢活动: 术后早期不建议开展过度的上肢活动。假体乳房重建的患者在术后早期减少上肢活动可以促进植入物周围形成囊袋, 将假体定位, 同时限制上肢活动也能够提供充足的愈合时间, 对于解剖型假体更加重要的是可以避免假体的转位^[12]。患者可以有意识地做两侧乳房运动: 将双侧乳房向上托起, 不可上下反复揉搓, 以免引起乳房下垂^[15]。患者1个半月内尽量不要挤压重建后的乳房, 如趴着睡觉、穿聚拢型胸衣等。术后1个月内不要进行手臂后伸、外展等活动, 特别是扩胸和提重物, 避免胸大肌收缩, 避免强力撞击和扎伤。术后3个月内平睡, 不要趴睡、侧睡、高枕等。所有康复锻炼可以从术后4~6周开始, 因为此时假体包膜已基本形成并定位^[16]。建议所有患者在术后6周左右恢复所有的上肢活动, 特别是需要辅助放疗的患者, 因为这有助于他们在放疗中的上肢摆位^[17]。

(2) 术后应根据不同术式选择, 合理选择佩戴胸衣。具体见附录4。

(3) 自体组织重建手术应避免加压包扎, 注意观测皮瓣, 及早发现及处理皮瓣相关并发症的发生。

12.2.4 延续管理

乳腺癌个案管理师依托于多学科团队, 负责协调多学科团队达成共识, 通过评估、计划、评价、反馈及实施5个步骤, 对乳腺癌患者进行动态、持续、个体化、全程化的指导与咨询, 保证患者治疗与照护的完整性^[23]。乳腺癌个案管理师强化患者健康教育, 及时将患者的问题反馈到临床, 多学科团队共同解决, 同时个案管理师在记录患者资料的过程中, 也可加强对医疗和护理文书等的质控, 提高临床工作质量。目前各大医院已相继建立个案管理信息平台, 可实现在线管

理并记录患者的生理及心理状况, 研究显示个案管理师可提高患者的满意度及生活质量^[24]。

当患者病理学检查确诊为乳腺癌, 即可转介至乳腺癌个案管理师, 每家医院也可适当设置收案标准, 以保证管理质量。对于乳腺癌个案管理结案标准国内尚无统一标准。目前多数专家根据乳腺癌治疗及预后情况大致分为两种结案标准:

① 早期乳腺癌患者应追踪至患者疾病诊断5年后无疾病进展。② 晚期乳腺癌患者则应追踪至患者死亡或失联1年以上。乳腺癌个案管理应设置质量考核指标, 定期对该岗位的任职情况及相关指标进行总结及分析, 有助于提高临床治疗效率, 促进乳腺专科护士的发展。质量管理指标一般包括乳腺癌管理案例数、住院率、随访率、非计划再入院率、并发症发生率、乳腺癌治疗完成率、结案率、医疗费用及患者满意度等^[23]。

利益冲突声明: 所有作者均声明不存在利益冲突。

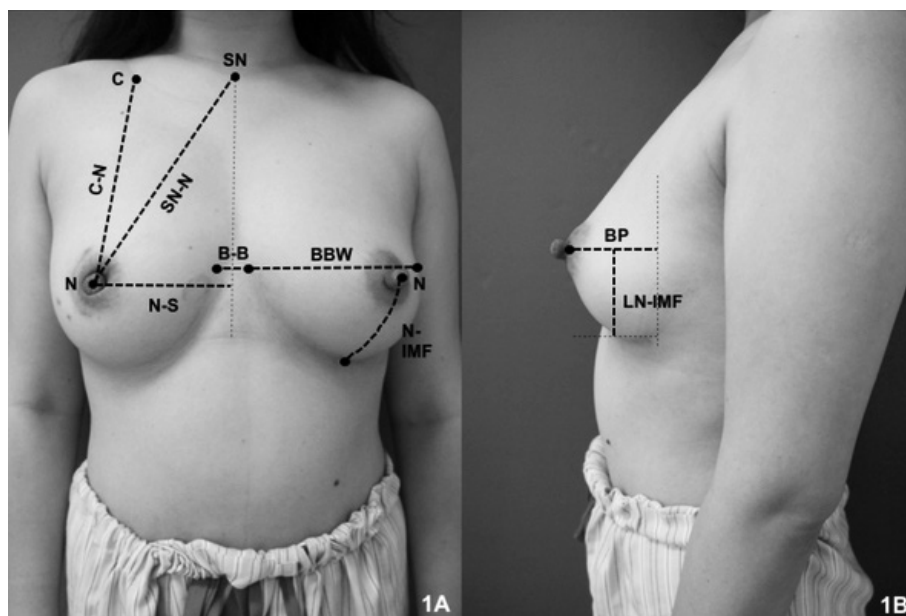
[参 考 文 献]

- [1] 胡子奇, 刘俊荣. 医患共享决策的价值意蕴、影响因素及辅助工具 [J]. 医学与哲学, 2020, 41(4): 1-6.
HU Z Q, LIU J R. Value, influencing factors and patient decision aid of sharing decision-making [J]. Med Philos, 2020, 41(4): 1-6.
- [2] WANG L J, GENG X T, JI L L, et al. Treatment decision-making, family influences, and cultural influences of Chinese breast cancer survivors: a qualitative study using an expressive writing method [J]. Support Care Cancer, 2020, 28(7): 3259-3266.
- [3] MYCKATYN T M, PARIKH R P, LEE C, et al. Challenges and solutions for the implementation of shared decision-making in breast reconstruction [J]. Plast Reconstr Surg Glob Open, 2020, 8(2): e2645.
- [4] POLITI M C, LEE C N, PHILPOTT-STREIFF S E, et al. A randomized controlled trial evaluating the BREASTChoice tool for personalized decision support about breast reconstruction after mastectomy [J]. Ann Surg, 2020, 271(2): 230-237.
- [5] BERGER-HÖGER B, LIETHMANN K, MÜHLHAUSER I, et al. Nurse-led coaching of shared decision-making for women with ductal carcinoma in situ in breast care centers: a cluster randomized controlled trial [J]. Int J Nurs Stud, 2019, 93: 141-152.
- [6] 杨淑, 张巍, 于琳, 等. 决策辅助工具在乳房重建中的应用现状与展望 [J]. 中国护理管理, 2021, 21(5): 793-797.
YANG S, ZHANG W, YU L, et al. The application and prospect

- of decision aids in breast reconstruction [J]. *Chin Nurs Manag*, 2021, 21(5): 793-797.
- [7] 王燕, 王小媛, 石立元, 等. 乳腺癌乳房再造手术患者决策辅助方案的构建及应用 [J]. *中华护理杂志*, 2020, 55(1): 90-95.
WANG Y, WANG X Y, SHI L Y, et al. Development and application of decision aid of breast reconstruction surgery among breast cancer patients [J]. *Chin J Nurs*, 2020, 55(1): 90-95.
- [8] 卢璐, 亓发芝. 女性乳房美学标准研究进展 [J]. *中国美容医学*, 2016, 25(8): 107-111.
LU L, QI F Z. Current researches on aesthetic standards of female breast [J]. *Chin J Aesthetic Med*, 2016, 25(8): 107-111.
- [9] TEBBETTS J B. A system for breast implant selection based on patient tissue characteristics and implant-soft tissue dynamics [J]. *Plast Reconstr Surg*, 2002, 109(4): 1396-1409; discussion 1410-1415.
- [10] JEONG W S, HAN W, EOM J S. Comparison of aesthetic outcomes between vertical and horizontal flap insets in breast reconstruction with the TRAM or DIEP flaps [J]. *Aesthetic Plast Surg*, 2017, 41(1): 19-25.
- [11] 李文涛, 陈涛, 韩智培, 等. 乳房重建术后美学效果的评估方式 [J]. *国际外科学杂志*, 2019, 46(1): 7-9.
LI W T, CHEN T, HAN Z B, et al. Evaluation method of aesthetic effect after breast reconstruction [J]. *Int J Surg*, 2019, 46(1): 7-9.
- [12] ALBINO F P, PATEL K M, SMITH J R, et al. Delayed versus delayed-immediate autologous breast reconstruction: a blinded evaluation of aesthetic outcomes [J]. *Arch Plast Surg*, 2014, 41(3): 264-270.
- [13] ROCHLIN D H, DAVIS C R, NGUYEN D H. Breast augmentation and breast reconstruction demonstrate equivalent aesthetic outcomes [J]. *Plast Reconstr Surg Glob Open*, 2016, 4(7): e811.
- [14] WILKINS E G, CEDERNA P S, LOWERY J C, et al. Prospective analysis of psychosocial outcomes in breast reconstruction: one-year postoperative results from the Michigan breast reconstruction outcome study [J]. *Plast Reconstr Surg*, 2000, 106(5): 1014-1025; discussion 1026-1027.
- [15] STANTON A L, KRISHNAN L, COLLINS C A. Form or function? Part 1. Subjective cosmetic and functional correlates of quality of life in women treated with breast-conserving surgical procedures and radiotherapy [J]. *Cancer*, 2001, 91(12): 2273-2281.
- [16] PUSIC A L, KLASSEN A F, SCOTT A M, et al. Development of a new patient-reported outcome measure for breast surgery: the BREAST-Q [J]. *Plast Reconstr Surg*, 2009, 124(2): 345-353.
- [17] KIBBELAAR R E, OORTGIESEN B E, VAN DER WAL-OOST A M. Bridging the gap between the randomised clinical trial world and the real world by combination of population-based registry and electronic health record data: a case study in haemato-oncology [J]. *Eur J Cancer*, 2017, 86: 178-185.
- [18] 张红, 张悦, 王立军, 等. 肿瘤专科医院个案管理信息系统的构建与实施 [J]. *中国实用护理杂志*, 2020, 3: 205-209.
ZHANG H, ZHANG Y, WANG L J, et al. Construction and implementation of case management information system in cancer hospital [J]. *Chin J Pract Nurs*, 2020, 3: 205-209.
- [19] 谢高强, 姚晨. 数据管理在临床研究中的地位和作用 [J]. *北京大学学报(医学版)*, 2010, 42(6): 641-643.
XIE G Q, YAO C. The position and role of data management in clinical research [J]. *J Peking Univ Heal Sci*, 2010, 42(6): 641-643.
- [20] 国家食品药品监督管理总局. 药物临床研究数据管理与统计分析的计划和报告指导原则 (2016年第113号) [EB/OS]. [2022-07-08] <http://www.cfdi.org.cn/resource/news/8012.html>.
State Food and drug administration Guiding principles for planning and reporting of data management and statistical analysis of drug clinical research (No. 113, 2016) [EB/OS]. [2022-07-08] <http://www.cfdi.org.cn/resource/news/8012.html>.
- [21] 严律南, 杨家印. 人工智能肝癌临床决策支持系统的开发、验证和应用价值 [J]. *中国普外基础与临床杂志*, 2020, 27(9): 1052-1056.
YAN L N, YANG J Y. Development, validation and application value of artificial intelligence clinical decision support system for liver cancer [J]. *Chin J Bases Clin Gen Surg*, 2020, 27(9): 1052-1056.
- [22] 白雪. 个案管理模式在早产产妇产后母乳喂养中的应用及评价 [D]. 沈阳: 中国医科大学, 2021.
BAI X. Application and evaluation of case management model in breast feeding of premature parturients [D]. Shenyang: China Medical University, 2021.
- [23] 中国医药教育协会乳腺癌个案管理师分会. 中国乳腺癌个案管理模式专家共识 [J]. *中华医学杂志*, 2020, 100(7): 493-497.
Breast Cancer Case Manager Branch of China Medical Education Association. Expert consensus on the case management model of breast cancer in China [J]. *Natl Med J China*, 2020, 100(7): 493-497.
- [24] 王影新, 王悦, 刘飞. 乳腺癌个案管理师岗位的设置与效果评价 [J]. *中国护理管理*, 2018, 18(4): 448-452.
WANG Y X, WANG Y, LIU F. The implementation and effects of setting up breast cancer case manager [J]. *Chin Nurs Manag*, 2018, 18(4): 448-452.

附录1

乳房测量	径线测量	
	左 (□患侧)	右 (□患侧)
C-N	_____ cm	_____ cm
N-IMF	_____ cm	_____ cm
SN-N	_____ cm	_____ cm
N-S	_____ cm	_____ cm



附录2 术中管理

1 自体组织乳房重建手术配合

(1) 环境和体位

手术间要宽敞、设备齐全、室温控制在22~26℃、湿度在40%~60%、检查所需设备及仪器运转正常^[1]。患者在全身麻醉下进行手术,手术时间长,手术过程中应密切观察体位情况,防止上肢过度外展,术中变换屈膝屈髋体位时,注意器械托盘架的高度,对患者双腿加以保护,防止压伤^[2-3]。

(2) 严格查对制度

手术患者入室后麻醉医师、巡回护士、手术医师分别在麻醉前、切皮前认真核查患者的个人信息和手术信息,并将患者妥善安置于手术床上。协助麻醉医师行颈内静脉穿刺开通输液,给全麻药诱导进行气管插管。由于创面大,切口复杂,手术人员多,术前、术中、术后认真清

点器械、敷料及手术台上所用各种物品并做好记录^[4-5]。

(3) 用物准备

冰冻器械包、乳腺癌根治器械包、腹部器械包、高频电刀、双极电凝、显微器械、显微镜、吸引器、体位垫及沙垫、20 mL注射器、尼龙针头、18G套管针、0/3、0/4、0/5可吸收线、0/9血管线、补片、0.9%生理盐水100 mL+2%盐酸利多卡因1支+去甲肾上腺素10滴、0.9%生理盐水200 mL+肝素2支、棉垫、绷带、腹带、多头胸带。

立式显微镜的管理和维护,使用前清洁显微镜,特别是镜头部分;术中使用无菌保护罩,防止污染手术野;术后用有效氯擦拭机身,防止血液残留;不使用时将仪器放置在清洁干燥处,使用防尘罩保护整个仪器,锁好底座固定装置,防止振动和碰撞。定期维护保护显微镜,检查灯泡

寿命, 确保显微镜正常使用^[6]。

(4) 器械护士准备

提前半小时洗手, 整理器械台, 器械按顺序放置备用, 认真清点器械、敷料及术中所需物品, 分胸、腹2组手术配合。根据手术范围消毒, 协助手术医生铺无菌巾, 受区及供区同时完成后, 再铺1块一次性无菌巾在患侧胸部上至头架, 下至脐上4 cm, 根据肿块设计切口修剪洞巾, 粘贴切口保护膜, 切口周围用纱布垫保护, 严格无瘤技术。① 胸部组: 电刀分离乳房皮瓣, 将乳腺组织及基底部的胸大肌筋膜完整切除, 用湿无菌盐水纱布覆盖胸壁创面。行腋窝淋巴结清扫。术中严格无菌操作及遵循无瘤操作, 以减少医源性种植转移。标本离体后, 装入无菌塑料袋内, 创面用40~42℃的蒸馏水冲洗, 使创面可能残留的肿瘤组织灭活, 产生致死效应^[6]; 将贴有保护膜的一次性洞巾撤离手术台, 并更换手套、敷料、器械, 同时清点物品并记录。② 腹部组: 切皮前用0.9%生理盐水100 mL+2%盐酸利多卡因1支+去甲肾上腺素10滴混合液, 沿切口局部注射, 减少出血。用显微器械游离皮瓣, TRAM皮瓣切取: 由外向内游离皮瓣至腹直肌前鞘外缘内1.0~1.5 cm, 切开腹直肌前鞘, 保留全部腹直肌及1/3宽前鞘于皮瓣, 于皮瓣中下1/3水平横断腹直肌及腹壁下血管; DIEP切取: 由外侧向内侧游离皮瓣并分离穿支血管, 注意保护腹壁下血管及皮分支, 于腹股沟韧带上方1~2 cm离断腹壁下血管主干。切取皮瓣时, 监督手术医师严格无菌及无瘤操作, 游离供区皮瓣及吻合血管时禁用电刀止血, 为保护活血管采用双极电凝止血, 用丝线结扎。皮瓣游离后肝素盐水冲洗灌注。将皮瓣转移至胸部, 腹壁下动、静脉分别与受区胸背动、静脉行端端吻合, 此时室温应保持在26℃为宜, 以防止血管收缩, 观察皮瓣血运良好后, 用0/3、0/4、0/5可吸收线将皮瓣进行乳房塑型固定缝合。患侧腋窝部位放置负压引流, 绷带、棉垫、多头胸带加压包扎。同时将患者变换屈膝屈髋体位, 减少腹部张力, 以便于关闭供区切口。将脐蒂于腹壁牵出并固定缝合。对于腹直肌缺损处, 用疝修补平片进行修

补, 减少腹壁疝的形成; 腹部左、右两侧各放1根负压引流管, 调整缝合腹部切口, 棉垫、腹带加压包扎。

(5) 严格无菌操作和强化无瘤观念

手术室护士加强责任心, 严格执行无菌操作, 防止感染。乳房重建失败的主要原因是术后感染^[7]。由于参加手术人员较多, 必须限制参观人数, 对进出手术间人员严格控制。根据医嘱术前30 min静脉输注抗菌素, 以防术后感染。无瘤观念与无菌观念同样重要^[8], 术中应积极运用无瘤操作来预防医源性肿瘤播散, 胸组和腹组器械分开使用, 加强手术器械、敷料的无瘤管理及使用, 保证手术成功。

2 植入物乳房重建手术配合

(1) 手术体位

全麻后安置好体位, 患者取仰卧位, 骶尾部垫硅胶减压垫, 以防手术时间长引起骶尾部压力性损伤。患侧上肢外展90°置于托手架上, 肩背部垫软枕以充分暴露腋窝, 注意避免皮肤与床的金属部位接触以免电刀灼伤皮肤。

(2) 其它配合

术中注意调节灯光, 为手术创造最佳术野, 另备消毒灯手柄以便术者也能随时调节光线。严密观察生命体征的变化及导尿管是否受压。电刀负极板是否粘帖牢固。及时供应台上所需物品, 注意器械和纱垫的清点。两组医师更替中注意遵循无菌原则及手术间的整洁。术毕苏醒期注意保暖, 防止患者受凉^[9]。

(3) 护士的配合

器械护士: 乳腺癌改良根治术的配合: 配制好肾上腺素盐水(1 mg 肾上腺素加入300 mL生理盐水), 切开皮肤后递予术者沿切口作皮下及乳腺组织浸润。用皮钳夹起切口边缘作牵引, 随后备电刀递予术者以剥离乳房皮瓣, 如有出血点用1号丝线结扎或电刀止血, 分离至乳房下皱襞处将乳房及胸大肌筋膜一并切除, 常规切除胸肌间淋巴结。备蚊氏钳和静脉拉钩分离腋动脉、静脉向下的分支并结扎, 清除腋窝脂肪淋巴组织至胸小肌内缘。保留胸背神经和肩胛下血管, 同时清除伴行的脂肪淋巴组织。创面彻底止血, 采用温

蒸馏水(37℃)冲洗创口。假体植入乳房再造术的配合:器械护士更换手术衣和手套,换上隆胸器械,重新铺上大孔巾。核对适合患者的假体型号、包装及有效期,并按无菌要求取出假体放于手术台上,防止锐利器械碰撞引起假体破裂。递弯钳于术者分离胸大肌后用剥离子分离胸大肌后腔隙,压迫胸部5 min,检查切口周围无明显活动性出血,以生理盐水冲洗创口,将假体填充于胸大肌后,观察两侧乳房基本对称,位置合适,彻底止血,放置负压引流球,用40和50可吸收线缝合皮下及皮内,然后用棉垫、弹性绷带环形加压包扎。

洗手护士:术前了解手术方式,熟知手术步骤、术者操作习惯,以及所需特殊器械的名称、用途、使用方法,以达到快速准确地传递手术所需用物,节省手术时间。该类手术操作部位深,手术野范围大,术中反复冲洗,在关腔前后与巡回护士认真清点器械、敷料数目,有详细文字记录,无误后方能逐层缝合切口。根据医嘱分别将切下的组织送病理学检查。

巡回护士:在严格无菌操作下将扩张器或硅胶假体递于洗手护士,置于配有注射用头孢唑辛钠+硫酸庆大霉素+生理盐水的浸泡液中,检查无划痕、破损、气泡,经原切口乳房内植入扩张器或硅胶假体。放置负压引流管,逐层关闭切口。通常情况下,在手术划皮之前,给予患者1个剂量的静脉抗生素^[10]。

3 肿瘤整形手术配合

(1) 用物准备

手术前洗手,护士充分准备手术所需器械如手术器械包、电刀器、无菌绷带、止血纱布垫、负压引流瓶、皮丁、可吸收缝线、美容线、带针丝线、暖风机、侧卧位用物以及翻身用物等。提前上台整理器械,检查各器械性能是否良好,与巡回护士一起清点台上所有用物数量。

(2) 皮肤护理

采取预防压力性损伤的护理措施,保持手术床单的干燥、平整,保护好四肢和骨隆突处皮肤,可使用减压泡沫敷料;同时,确认患者身上无金属物品,避免电刀灼伤皮肤。注意保暖,低

体温能刺激儿茶酚胺的释放,导致心律失常甚至心搏骤停,危及生命。因此,术中要采取相应的保暖措施,调节室温为22~24℃,相对湿度为40%~60%;在不影响手术操作的情况下随时遮盖保暖,减少暴露面积和暴露时间;术中冲洗及静脉输入的液体建议放置在37℃恒温箱中加热后使用^[11]。

(3) 手术体位的合理安置

术中遵循手术体位摆放原则,按手术需要准确安全地摆放体位,保持各肢体处于功能位,防止神经损伤及压疮、坠床。该手术需要在不同的手术阶段变换4种体位。常规乳腺手术体位:全身麻醉诱导气管插管成功后患者取平卧位患侧上肢悬吊于麻醉架上以充分显露腋窝。健侧侧卧位:切取背阔肌皮瓣时患者取健侧侧卧位下腿伸直上腿弯曲,健侧上肢外展90°,注意避免臂丛神经受压,保护骨隆突处。同时患侧上肢放于胸前,便于活动上肢,观察乳房皱襞。平卧位:背阔肌皮瓣经皮下隧道移至胸前之后,患者取平卧位、双上肢外展90°根据对侧乳房形态、大小,调整皮瓣,进行乳房塑形。半坐卧位:患者取半坐位,观察双侧乳房形态、大小及是否对称,必要时作进一步调整。变换体位前保护好手术切口及周围皮肤,保持床单干燥、平整,避免压力性损伤,同时保持各管路通畅,避免打折、受压。无论何种体位均应保证患者安全、舒适,保证各种管路通畅在位,防止滑脱;在手术床旋转时及时观察患者头、颈部,保证患者安全,并观察患者肢体有无受压。术中巡回护士根据手术要求不断调节手术床的高度和方向以及无影灯的灯光,保证手术区的视野清楚。

(4) 器械护士的配合

器械护士应提前15 min 外科洗手,整理并清点好手术所需物品、器械;熟悉手术步骤,了解手术医师使用器械的习惯;协助手术医师手术野皮肤消毒,铺无菌手术巾。手术开始前,给予亚甲蓝从乳晕四周注入,标记前哨淋巴结,7~10 min 后予23号手术刀切皮,距离肿瘤周围至少1 cm 完整切除肿瘤,并行上、下、内、外、基底切缘术中快速冷冻切片病理学检查,明

确肿瘤组织是否完整切除, 给予 43 ℃ 灭菌蒸馏水冲洗切口 5 min, 生理盐水纱布保护切口周围皮瓣。变换体位后, 重新消毒铺无菌手术巾, 取胸背血管投影区横梭形切口, 根据乳腺缺损大小游离背阔肌, 并与背部皮下、腋下、乳腺缺损区建立皮下隧道, 将带蒂背阔肌肌皮瓣通过隧道转位至乳腺缺损区并修复成形, 同时用银夹或钛夹做切缘标记, 以便后期的放射治疗^[11]。

【参 考 文 献】

- [1] 邹林翰, 史福军. 乳腺癌患者自体组织乳房重建的临床新进展 [J]. 实用医学杂志, 2018, 34(4): 517-520.
ZOU L H, SHI F J. New clinical progress of autologous breast reconstruction in patients with breast cancer [J]. J Pract Med, 2018, 34(4): 517-520.
- [2] 彭翠娥, 李 赞, 周 波, 等. 一例乳腺颗粒细胞瘤伴2型糖尿病高龄患者行3D打印个体化胸壁修复重建的围手术期护理 [J]. 中国实用护理杂志, 2017, 33(12): 933-937.
PENG C E, LI Z, ZHOU B, et al. Perioperative nursing care of one patient with 3D type diabetes mellitus complicated with type II diabetes mellitus and the individual chest wall repair and reconstruction [J]. Chin J Pract Nurs, 2017, 33(12): 933-937.
- [3] 周 波, 周 晓, 李 赞, 等. 吲哚菁绿血管造影在自体组织乳房重建中的应用 [J]. 中国修复重建外科杂志, 2018, 32(4): 491-494.
ZHOU B, ZHOU X, LI Z, et al. Application of indocyanine green-based fluorescent angiography in autologous tissue breast reconstruction [J]. Chin J Reparative Reconstr Surg, 2018, 32(4): 491-494.
- [4] 彭翠娥, 李 赞, 周 波, 等. 基于行动学研究的乳腺癌术后显微皮瓣乳房重建患者个案管理照护蓝图的构建 [J]. 中国实用护理杂志, 2017, 33(19): 1471-1476.
PENG C E, LI Z, ZHOU B, et al. Construction of case management care blueprint for breast reconstruction after breast cancer operation based on action research [J]. Chin J Pract Nurs, 2017, 33(19): 1471-1476.
- [5] 彭翠娥, 李 赞, 周 波, 等. 乳腺癌术后行腹壁下动脉穿支皮瓣二期乳房再造并带血管化淋巴结移植术6例临床护理 [J]. 齐鲁护理杂志, 2018, 24(12): 28-30.
PENG C E, LI Z, ZHOU B, et al. Clinical nursing care of 6 patients with breast cancer who underwent secondary breast reconstruction with perforator flap of inferior abdominal artery and vascularized lymph node transplantation [J]. J Qilu Nurs, 2018, 24(12): 28-30.
- [6] 吴 昊, 俞培荣, 主编. 乳腺癌术后乳房重建 [M]. 北京: 人民卫生出版社, 2016: 188.
WU J, YU P R, editor-in-chief. Breast reconstruction after mastectomy for breast cancer [M]. Beijing: People's Health Publishing House, 2016: 188.
- [7] 陈 颖, 陈嘉莹, 李 琳, 等. 应用游离腹部皮瓣行118例乳房重建术的单中心报告 [J]. 中国癌症杂志, 2013, 23(8): 576-583.
CHEN Y, CHEN J Y, LI L, et al. Single-center report of 118 cases of free abdominal flaps for breast reconstruction [J]. China Oncol, 2013, 23(8): 576-583.
- [8] 陆箴琦, 裘佳佳. 乳房重建临床护理实践 [M]. 上海: 上海科学技术出版社, 2021: 70-81.
LU Z Q, QIU J J. Clinical nursing practice of breast reconstruction [M]. Shanghai: Shanghai Science and Technology Press, 2021: 70-81.
- [9] 韩珍旖. 乳腺癌术后即刻假体或扩张器植入重建术的临床应用 [D]. 武汉: 华中科技大学, 2017.
HAN Z Y. Clinical application of immediate prosthesis or expander implantation and reconstruction after breast cancer surgery [D]. Wuhan: Huazhong University of Science and Technology, 2017.
- [10] 潘小欢, 伍艳群, 胡文辉, 等. 假体隆乳术后乳房按摩预防Ⅲ/Ⅳ包膜挛缩的回顾性研究 [J]. 中国美容医学, 2018, 27(4): 1-3.
PAN X H, WU Y Q, HU W H, et al. Retrospective study on breast massage prevention Ⅲ/Ⅳ capsular contracture [J]. Chin J Aesthetic Med, 2018, 27(4): 1-3.
- [11] 蓝洪波, 曾家耀. 乳腺癌术后即刻背阔肌皮瓣乳房重建术的研究进展 [J]. 广西医学, 2017, 39(4): 523-526.
LAN H B, ZENG J Y. Research progress of breast reconstruction with latissimus dorsi flap immediately after breast cancer surgery [J]. Guangxi Med J, 2017, 39(4): 523-526.

附录3 围术期并发症相关护理要点

自体组织重建和植入物重建两者的围术期并发症各不相同。自体重建手术范围广, 并发症牵涉到皮瓣、重建乳房区和供区, 包括皮肤皮瓣坏死以及供区和受区的相关并发症等^[1]。而植入物重建并发症主要与手术以及植入物植入相关: 手术相关并发症有感染、积液、皮瓣坏死及切口裂开等^[2]。护理要准确地识别相关并发症, 并及早提醒医师处理。并发症类型及处理方式如下。

1 皮下出血和积液

皮下积液或积血的临床表现为皮瓣下局部出现隆起, 较饱满, 触之有波动感, 患者出现局部胀痛等。由于自体组织与皮瓣之间有一定的缝隙存在, 若术中止血不彻底, 电刀对脂肪组织及真皮下血管网的损伤、结扎小血管的缝线脱落、

术后胸部包扎不良或引流不畅通、引流管拔除过早等, 均会导致液体积聚在皮瓣下形成皮瓣积液^[3]。若积液过多将影响皮瓣愈合, 经积极治疗后一般在几周内可吸收、消退, 严重者则可造成皮瓣坏死、延迟治愈时间, 造成患者精神及经济上的沉重负担, 严重情况下甚至会对患者的生命安全造成威胁。

术后持续负压吸引引流皮下积液, 保持负压引流管通畅是避免皮下积液和积血的有效措施^[4]。术后24 h内每h观察引流液, 如每小时引流量 ≥ 100 mL; 或引流液呈鲜红色、质地粘稠伴有血带 ≥ 50 mL; 或引流液引流呈点滴状, 则提示有活动性出血, 应立即通知医师, 并做好手术止血的准备工作。若患者血肿明显, 则应立即拆除缝线, 彻底清除血凝块之后再重新缝合, 加压包扎固定, 放置引流管, 切忌反复用粗针头穿刺, 防止继发感染, 增加患者的痛苦。术后患者佩戴弹力胸带, 外部给予皮瓣一定压力, 以促进皮瓣与胸壁的贴合。

2 皮瓣坏死

皮瓣坏死是乳房重建术后的严重并发症之一, 一旦出现, 若不及时控制, 将导致手术失败, 需通过外科手术摘除坏死的皮瓣, 其发生原因多样, 早期血管危象为其主要预警信号, 一旦发生应立即通知医师处理^[5]。皮瓣坏死的主要因素为皮瓣张力过大, 乳腺切除后因皮肤缺损、组织水肿等因素造成皮瓣血运不良, 因此术后需要通过观察皮瓣的颜色、温度、张力、皮瓣的血供情况、毛细血管充盈时间等来判断皮瓣的愈合情况^[6]。对于假体乳房重建患者, 若植入理想大小假体时局部组织不能完全覆盖假体或勉强覆盖, 可推荐采取延期-即刻乳房重建方案^[7]。体表及肢体血管对周围的影响十分敏感, 温度亦会刺激血管, 故病室环境应安静、舒适、清洁。室温应该控制在25~26℃, 湿度维持在50%~60%, 以免外界温度变化引起血管收缩影响血液循环^[8]。吸烟可导致血管痉挛, 使皮瓣皮肤的坏死率、腹部皮瓣的坏死率和腹疝的发生率明显增加, 因此病室内应严格禁烟, 防止香烟中尼古丁引起皮瓣血管收缩^[9]。为患者提

供安全舒适的病房环境, 保证患者良好睡眠, 以免神经紧张导致周围血管痉挛, 应严格控制探视人员。

(1) LDFM皮瓣

患者应尽量保持健侧卧位, 同时需避免包扎过紧, 以免压迫胸背血管引发的组织皮瓣缺血坏死。如发现乳房弹性差, 压凹平复慢, 无肌肉收缩, 引流液呈陈旧性血性液体时, 需及时报告医师处理。

(2) TRAM皮瓣

TRAM的血管蒂在剑突旁, 应密切观察该处皮下有无血肿形成, 必须保持该处宽松, 防止受压。密切观察皮瓣颜色, 如皮瓣呈花斑样紫色或苍白, 说明皮瓣有血运障碍, 循环血容量不足是影响皮瓣血运的因素之一, 术后应严密观察血压、脉搏及引流量的变化^[9]。一旦发生血压下降、脉搏加快或引流量突然增多, 则提示可能有活动性出血, 应及时通知医师处理。

(3) DIEP

术后72 h内最容易发生血管危象, 因此在此期间护理人员应密切监测, 早期若发现血管危象应及时处理, 以免皮瓣情况恶化。主要包括皮瓣的颜色、皮瓣的张力、皮瓣温度、毛细血管充盈时间及动脉血流搏动^[10]。因人体各部位肤色不一样, 观察时既要与供皮区周围肤色相比, 又要与受皮区肤色相比。

① 皮瓣颜色: 正常皮瓣颜色红润; 如静脉回流受阻按轻重程度依次可分为暗红、紫红、紫; 如动脉充盈受阻按轻重程度依次为淡红、苍白。

② 皮瓣的张力: 可分为低、略低、正常、略高、高; 如皮瓣张力低提示动脉供血不足, 表现为皮瓣瘪陷、皮肤皱纹加深; 如皮瓣张力高提示静脉回流受阻, 表现为皮纹变浅或消失。

③ 毛细血管充盈时间: 正常者皮肤按压后充盈、颜色恢复时间在1~2 s转为红润; 充盈时间小于1 s提示静脉淤血; 充盈时间超过2 s提示动脉栓塞的可能。

④ 皮瓣温度: 正常转移皮瓣24~48 h内温度略高于周围正常皮肤1.0~1.5℃; 48 h后皮温正常或略低。如皮温低于正常皮肤2.0~3.0℃, 则提

示可能存在血液循环障碍,皮瓣存活率低。

⑤多普勒超声检测动脉血流情况:正常动脉搏动清晰有规律有力,声音清晰且规则。若出现搏动减弱、声音减弱、不清晰、不规则,提示血液循环障碍。

3 腹壁切口疝

腹壁切口疝主要发生于行腹直肌肌皮瓣乳房重建术患者,由于腹直肌的缺损和肌力减弱、肋间神经运动功能损伤、筋膜松弛和薄弱,加之术中处理或术后护理不当,故发生腹疝的概率增高,根据调查显示,其发生率为11%~23%^[11]。切口疝的发生涉及多种原因,可分为局部和全身因素。局部因素如切口感染、裂开;全身因素如患者BMI较高、腹内压增高的慢性疾病(慢性阻塞性肺气肿,顽固性便秘等)、糖尿病、营养不良等。最常见的症状是原腹部手术切口处有包块出现,用力时突出,平卧休息则缩小或消失,触诊可扪及切口下方的缺损^[12]。

腹直肌肌皮被移除后可采用腹带对腹部进行加压包扎,待病情允许后,协助患者采取半坐卧位,以减低腹部切口的张力,促进血供,同时促进积液的引流,下肢屈位屈膝略大于90°,以利于减轻腹部供区张力促进愈合,防止腹壁疝的发生。术后7~10 d不能直立行走,以减少腹部张力,一般腹部伤口加压包扎3个月。指导患者在避免剧烈咳嗽和打喷嚏,咳嗽时用双手保护腹部创口,鼓励患者多食用高纤维的食物,防止便秘。

4 压力性损伤

TRAM皮瓣和DIEP的患者需长时间卧床,容易发生压力性损伤,术后采取中凹卧位以减轻腹部张力,有利于静脉回流,减轻局部肿胀。由于长时间的卧床休息,导致患者骶尾部的皮肤造成压力性损伤的可能性增大。TRAM、DIEP患者围手术期需在身体骨隆突处涂抹液体敷料;术中时间较长,可在骨隆突处张贴减压敷料;返回病房后每2 h床上协助翻身,酌情使用减压床垫;保持床单位平整干燥,保持皮肤清洁干爽。

5 乳房假体植入位置异常或移位

假体重建患者的术后位置移动发生率较高,是影响患者满意度及再次修整手术的重要原因。常见假体放置在胸大肌后,由于胸大肌内下方起点处限制,张力较高,容易导致假体上移。通常需要再次手术处理。常见假体植入位置异常的部位在乳房上极、外侧,偶尔见于乳房下极、内上方,肉眼可见双侧乳房位置不对称,导致外形不美观。

【参 考 文 献】

- [1] WILKINS E G, HAMILL J B, KIM H M, et al. Complications in postmastectomy breast reconstruction [J]. *Ann Surg*, 2018, 267(1): 164-170.
- [2] HIRSCH E M, SETH A K, KIM J Y S, et al. Analysis of risk factors for complications in expander/implant breast reconstruction by stage of reconstruction [J]. *Plast Reconstr Surg*, 2014, 134(5): 692e-699e.
- [3] MOTAKEF S, MOUNTZIARIS P M, ISMAIL I K, et al. Emerging paradigms in perioperative management for microsurgical free tissue transfer: Review of the literature and evidence-based guidelines [J]. *Plast Reconstr Surg*, 2015, 135(1): 290-299.
- [4] 李 玲. 自体组织乳房重建常见并发症及预防护理 [J]. *中国卫生标准管理*, 2015, 6(31): 183-184.
LI L. Common complications and preventive nursing care of autologous tissue breast reconstruction [J]. *China Heal Stand Manag*, 2015, 6(31): 183-184.
- [5] JEONG W, LEE S, KIM J. Meta-analysis of flap perfusion and donor site complications for breast reconstruction using pedicled versus free TRAM and DIEP flaps [J]. *Breast*, 2018, 38: 45-51.
- [6] MASSENBURG B B, SANATI-MEHRIZY P, INGARGIOLA M J, et al. Flap failure and wound complications in autologous breast reconstruction: a national perspective [J]. *Aesthetic Plast Surg*, 2015, 39(6): 902-909.
- [7] DAVILA A A, MIOTON L M, CHOW G, et al. Immediate two-stage tissue expander breast reconstruction compared with one-stage permanent implant breast reconstruction: a multi-institutional comparison of short-term complications [J]. *J Plast Surg Hand Surg*, 2013, 47(5): 344-349.
- [8] 闫利涛. 重症监护病房室内空气温度湿度对患者的影响 [J]. *山西医药杂志*, 2012, 41(6): 580-581.
YAN L T. Influence of indoor air temperature and humidity on patients in intensive care unit [J]. *Shanxi Med J*, 2012, 41(6): 580-581.
- [9] 陈 颖, 黄乃思, 曹阿勇, 等. 游离腹部皮瓣乳房重建术后皮瓣血管危象相关因素分析 [J]. *中国实用外科杂志*, 2015, 35(7): 744-748.

- CHEN Y, HUANG N S, CAO A Y, et al. Risk factors of vascular complications after free abdominal flap breast reconstruction [J]. Chin J Pract Surg, 2015, 35(7): 744-748.
- [10] BUI D T, CORDEIRO P G, HU Q Y, et al. Free flap reexploration: indications, treatment, and outcomes in 1 193 free flaps [J]. Plast Reconstr Surg, 2007, 119(7): 2092-2100.
- [11] CHIRAPPAPHA P, TRIKUNAGONVONG N, PRAPRUTTAM D, et al. Donor-site complications and remnant of rectus abdominis muscle status after transverse rectus abdominis myocutaneous flap reconstruction [J]. Plast Reconstr Surg Glob Open, 2017, 5(6): e1387.
- [12] MCCARTHY C M, MEHRARA B J, RIEDEL E, et al. Predicting complications following expander/implant breast reconstruction: an outcomes analysis based on preoperative clinical risk [J]. Plast Reconstr Surg, 2008, 121(6): 1886-1892.

附录4 术后护理要点

1 假体乳房重建

扩张器植入的患者建议在术后第1次注水后佩戴塑形内衣,注水后1周还需24 h佩戴,1周后可间歇佩戴,塑形内衣建议佩戴至最后1次注水完成后1个月。扩张器置换为假体后的1个月内,建议24 h日夜佩戴压力胸衣和压力绷带,以防假体变形;术后1~3个月内,可仅于白天佩戴压力胸衣和压力绷带,3个月后可更换为大小合适的无钢圈内衣。术后1个月内禁止进行剧烈运动,避免患侧(假体植入侧)肢体的外展及扩胸、耸肩等动作,以减少假体移位的发生,更有利于重建乳房的塑形^[1]。术后6个月内不能穿着有钢圈的内衣,以防其令胸部变形及导致包膜挛缩、包膜纤维化的发生。假体植入后的重建乳房皮肤需避免直接接触任何尖锐物品,以减少假体锐器损伤的风险^[2]。

2 DIEP重建

重建区域不可加压包扎,以免皮瓣缺血坏死^[3]。DIEP重建出院后,患者仍需继续佩戴大小合适的内衣(无钢托的运动型胸衣),避免皮瓣因重力作用下垂和固定缝线松脱,有意识地做两侧乳房运动,将双侧乳房向上托起,切不可上下反复揉搓,以免引起乳房下垂。

3 脂肪注射术后护理要点

脂肪注射术后当日易出现吸脂部位渗液,一般为淡红色,多为手术时注射进去的局麻药液,

48 h后渗出就不明显。脂肪注射术后吸脂部位和脂肪注射的乳房皮肤可能会出现大片淤青,但只要非进行性加重,都属正常现象,通常需要3~4周才能逐渐消退^[4]。

脂肪抽吸术后为患者吸脂部位穿着弹力衣裤,注意保持衣裤平整,避免皮肤皱褶。穿着目的是要将吸脂部位进行均匀、有效的压迫,防止渗液。根据吸脂部位的不同,衣裤的穿着要求不尽相同。对于大腿内侧吸脂而言,弹力裤的边缘要穿到大腿根部,否则易在大腿内侧出现勒痕,导致皮肤不平整。此外,对于任何部位的吸脂来说,一定要经常检查弹力衣裤是否随着活动而出现移位、皱缩,如发现异常应及时调整。护理人员需告知患者由于术后肿胀和弹力裤较紧的原因,大腿部位的吸脂有可能出现小腿和足背的水肿,可抬高下肢,2周后逐渐缓解。脂肪移植患者出院时可佩戴稍宽松、对乳房没有较大压力的胸罩(如全棉运动型内衣,也可以不穿)。避免穿戴聚拢型有压力的胸罩和有钢圈的胸罩,且胸罩的下边缘和外侧边缘避免压到重建乳房,以免引起脂肪坏死,在3个月后可以正常穿胸罩^[5]。

4 缩乳手术术后护理要点

观察术区暴露乳头乳晕的颜色、弹性、指压反应。正常色泽未生育者乳头呈粉红色,已生育者呈褐色。如颜色苍白,提示动脉供血不足,如呈暗紫色,提示静脉回流受阻。正常指压反应为1~3 s,若该处皮肤青紫,肿胀严重且指压反应时间>5 s,则提示皮瓣血运不良,此时应询问患者主诉,乳头是否酸胀肿痛,有无触觉,如有异常应及时报告医师^[5]。缩乳手术缝线拆除后,患者应每天擦拭乳头,利于乳头感觉的产生,防止瘢痕增生。术后1个月内避免劳力活动,可按摩乳房以改善乳房质地,并佩戴高弹文胸6个月以上促进乳房美容塑形^[6]。

[参 考 文 献]

- [1] HIGGINS M J, KALE, HOMSY C, et al. Patient perspective on

- post-breast reconstruction exercise and physical therapy [J]. JPRAS Open, 2021, 30: 160-169.
- [2] COLWELL A S, TAYLOR E M. Recent advances in implant-based breast reconstruction [J]. Plast Reconstr Surg, 2020, 145(2): 421e-432e.
- [3] JEONG W, LEE S, KIM J. Meta-analysis of flap perfusion and donor site complications for breast reconstruction using pedicled versus free TRAM and DIEP flaps [J]. Breast, 2018, 38: 45-51.
- [4] 申东辰, 陈月光, 刘炎锋, 等. 脂肪干细胞辅助的自体脂肪移植隆乳术临床疗效分析 [J]. 中国现代普通外科进展, 2012, 15(8): 621-626.
SHEN D C, CHEN Y G, LIU Y F, et al. Clinical outcomes of breast augmentation using fat transplantation with adipose-derived stem cells [J]. Chin J Curr Adv Gen Surg, 2012, 15(8): 621-626.
- [5] 中国抗癌协会乳腺癌专业委员会. 中国抗癌协会乳腺癌诊治指南与规范(2021年版) [J]. 中国癌症杂志, 2021, 31(10): 954-1040.
The Society of Breast Cancer China Anti-Cancer Association. Guidelines for breast cancer diagnosis and treatment by China Anti-Cancer Association (2021 edition) [J]. China Oncol, 2021, 31(10): 954-1040.
- [6] 中国抗癌协会乳腺癌专业委员会 (CBCS), 中国医师协会

外科医师分会乳腺外科医师专委会 (CSBS), 吴昊, 等. 乳腺肿瘤整形与乳房重建专家共识(2018年版) [J]. 中国癌症杂志, 2018, 28(6): 439-480.
The Society of Breast Cancer China Anti-Cancer Association, Special Committee of breast surgeons, surgeon branch, Chinese Medical Association, WU J, et al. Expert consensus on breast tumor plastic surgery and breast reconstruction (2018 edition) [J]. China Oncol, 2018, 28(6): 439-480.

附录5 国内常见乳房重建医用植入物

本附录为目前国内常见乳房重建医用植入物型号表, 旨在为广大术者提供相应产品信息以供参考。附录内容囊括假体(含试模)、扩张器及补片等产品的型号表。

本附录假体型号表为强生曼托系列假体, 根据假体表面工艺不同可分为光面假体和微绒面假体。根据假体形态不同可分为圆形假体和水滴形假体。目前强生曼托假体共有3种类型, 即光面圆形假体、微绒面圆形假体和微绒面水滴形假体。

微绒面圆形人工乳房植入体 (SILTEX round silicone gel breast implants) 及可再灭菌硅胶内试模对应型号表

类型	体积	直径	凸度	植入体型号	直径	凸度	内试模型号
SILTEX®中高型 (中凸)	100	8.1	2.7	354-1001	8.2	2.7	RSZ-1001
	125	8.8	2.9	354-1251	8.9	2.8	RSZ-1251
	150	9.4	3.0	354-1501	9.5	2.9	RSZ-1501
	175	10.0	3.2	354-1751	10.0	3.1	RSZ-1751
	200	10.5	3.3	354-2001	10.5	3.2	RSZ-2001
	225	10.9	3.5	354-2251	10.9	3.3	RSZ-2251
	250	11.3	3.6	354-2501	11.3	3.4	RSZ-2501
	275	11.7	3.7	354-2751	11.7	3.5	RSZ-2751
	300	12.0	3.7	354-3001	12.0	3.6	RSZ-3001
	325	12.3	3.8	354-3251	12.3	3.8	RSZ-3251
	350	12.6	3.8	354-3501	12.5	3.9	RSZ-3501
	375	12.9	3.9	354-3751	12.8	4.0	RSZ-3751
	400	13.2	4.0	354-4001	13.1	4.0	RSZ-4001
	450	13.7	4.1	354-4501	13.6	4.2	RSZ-4501
	500	14.1	4.2	354-5001	14.1	4.3	RSZ-5001
	550	14.4	4.4	354-5501	14.6	4.5	RSZ-5501
600	14.7	4.5	354-6001	15.0	4.6	RSZ-6001	

续微绒面圆形人工乳房植入体 (SILTEX round silicone gel breast implants) 及可再灭菌硅凝胶内试模对应型号表

类型	体积	直径	凸度	植入体型号	直径	凸度	内试模型号
SILTEX®高型 (高凸)	125	8.4	3.6	354-4125	8.3	3.5	RSZ-1254
	150	8.9	3.8	354-4150	8.8	3.7	RSZ-1504
	175	9.4	4.0	354-4175	9.3	3.9	RSZ-1754
	200	9.9	4.1	354-4200	9.7	4.0	RSZ-2004
	225	10.2	4.3	354-4225	10.1	4.2	RSZ-2254
	250	10.5	4.5	354-4250	10.5	4.3	RSZ-2504
	275	10.9	4.6	354-4275	10.8	4.4	RSZ-2754
	300	11.1	4.7	354-4300	11.1	4.5	RSZ-3004
	325	11.5	4.8	354-4325	11.4	4.6	RSZ-3254
	350	11.7	4.9	354-4350	11.7	4.8	RSZ-3504
	375	12.0	5.0	354-4375	12.0	4.8	RSZ-3754
	400	12.3	5.1	354-4400	12.2	5.0	RSZ-4004
SILTEX®高型 (高凸)	425	12.5	5.2	354-4425	12.5	5.0	RSZ-4254
	450	12.7	5.2	354-4450	12.8	5.1	RSZ-4504
	500	13.2	5.4	354-4500	13.2	5.3	RSZ-5004
	550	13.5	5.6	354-4550	13.6	5.5	RSZ-5504
	600	14.0	5.7	354-4600	14.0	5.6	RSZ-6004



微绒面 圆形中高型 (中凸)



微绒面 圆形高型 (高凸)

微绒面圆形人工乳房植入体 (SILTEX round silicone gel breast implants) 及可再灭菌硅凝胶内试模

微绒面水滴形人工乳房植入体 (CPG silicone gel breast implants) 及可再灭菌硅凝胶内试模对应型号表

类型	体积	宽度	高度	凸度	植入体型号	内试模型号
CPGTM普通型中凸 (312)	125	9.0	8.0	3.8	334-0907	RSZ-0907
	145	9.5	8.4	4.0	334-0957	RSZ-0957
	170	10.0	8.8	4.2	334-1007	RSZ-1007
	195	10.5	9.3	4.4	334-1057	RSZ-1057
	225	11.0	9.7	4.7	334-1107	RSZ-1107
	255	11.5	10.2	4.9	334-1157	RSZ-1157
	290	12.0	10.6	5.1	334-1207	RSZ-1207
	330	12.5	11.1	5.3	334-1257	RSZ-1257
	370	13.0	11.5	5.5	334-1307	RSZ-1307
	465	14.0	12.4	5.9	334-1407	RSZ-1407
	515	14.5	12.8	6.1	334-1457	RSZ-1457
	570	15.0	13.3	6.3	334-1507	RSZ-1507

续微绒面水滴形人工乳房植入体（CPG silicone gel breast implants）及可再灭菌硅凝胶内试模对应型号表

类型	体积	宽度	高度	凸度	植入体型号	内试模型号
CPGTM中高型中凸（322）	140	9.0	8.5	3.8	334-0905	RSZ-0905
	165	9.5	8.9	4.0	334-0955	RSZ-0955
	195	10.0	9.4	4.2	334-1005	RSZ-1005
	225	10.5	9.9	4.4	334-1055	RSZ-1055
	255	11.0	10.3	4.7	334-1105	RSZ-1105
	295	11.5	10.8	4.9	334-1155	RSZ-1155
	330	12.0	11.3	5.1	334-1205	RSZ-1205
	375	12.5	11.8	5.3	334-1255	RSZ-1255
CPGTM中高型中凸（322）	420	13.0	12.2	5.5	334-1305	RSZ-1305
	475	13.5	12.7	5.7	334-1355	RSZ-1355
	525	14.0	13.2	5.9	334-1405	RSZ-1405
	585	14.5	13.6	6.1	334-1455	RSZ-1455
	650	15.0	14.1	6.3	334-1505	RSZ-1505
CPGTM高型中凸（332）	145	9.0	9.4	3.8	334-0909	RSZ-0909
	175	9.5	9.9	4.0	334-0959	RSZ-0959
	205	10.0	10.4	4.2	334-1009	RSZ-1009
	235	10.5	10.9	4.4	334-1059	RSZ-1059
	270	11.0	11.5	4.7	334-1109	RSZ-1109
	305	11.5	12.0	4.9	334-1159	RSZ-1159
	350	12.0	12.5	5.1	334-1209	RSZ-1209
	395	12.5	13.0	5.3	334-1259	RSZ-1259
	445	13.0	13.5	5.5	334-1309	RSZ-1309
	495	13.5	14.1	5.7	334-1359	RSZ-1359
	555	14.0	14.6	5.9	334-1409	RSZ-1409
CPGTM普通型低凸（311）	140	10.0	8.9	3.4	334-1001	RSZ-0100
	160	10.5	9.4	3.6	334-1051	RSZ-0105
	180	11.0	9.8	3.7	334-1101	RSZ-0110
	210	11.5	10.3	3.9	334-1151	RSZ-0115
	235	12.0	10.7	4.1	334-1201	RSZ-0120
	270	12.5	11.2	4.2	334-1251	RSZ-0125
	300	13.0	11.6	4.4	334-1301	RSZ-0130
	335	13.5	12.0	4.6	334-1351	RSZ-0135
	375	14.0	12.5	4.7	334-1401	RSZ-0140
	415	14.5	12.9	4.9	334-1451	RSZ-0145
	460	15.0	13.4	5.1	334-1501	RSZ-0150
	510	15.5	13.8	5.2	334-1551	RSZ-0155
	560	16.0	14.3	5.4	334-1601	RSZ-0160
615	16.5	14.7	5.6	334-1651	RSZ-0165	

续微绒面水滴形人工乳房植入体 (CPG silicone gel breast implants) 及可再灭菌硅胶内试模对应型号表

类型	体积	宽度	高度	凸度	植入体型号	内试模型号
CPGTM中高型低凸 (321)	120	9.0	8.5	3.3	354-0908	RSZ-0908
	135	9.5	8.9	3.5	354-0958	RSZ-0958
	155	10.0	9.4	3.7	354-1008	RSZ-1008
	180	10.5	9.9	3.8	354-1058	RSZ-1058
	215	11.0	10.3	3.9	354-1108	RSZ-1108
CPGTM中高型低凸 (321)	245	11.5	10.8	4.0	354-1158	RSZ-1158
	280	12.0	11.3	4.2	354-1208	RSZ-1208
	315	12.5	11.8	4.4	354-1258	RSZ-1258
	355	13.0	12.2	4.6	354-1308	RSZ-1308
	395	13.5	12.7	4.7	354-1358	RSZ-1358
	440	14.0	13.2	4.9	354-1408	RSZ-1408
	480	14.5	13.6	5.0	354-1458	RSZ-1458
	530	15.0	14.1	5.2	354-1508	RSZ-1508
CPGTM高型低凸 (331)	125	9.0	9.2	3.2	334-0903	RSZ-0903
	150	9.5	9.7	3.3	334-0953	RSZ-0953
	175	10.0	10.2	3.4	334-1003	RSZ-1003
	200	10.5	10.7	3.5	334-1053	RSZ-1053
	230	11.0	11.3	3.6	334-1103	RSZ-1103
	265	11.5	11.8	3.7	334-1153	RSZ-1153
	300	12.0	12.3	3.9	334-1203	RSZ-1203
	340	12.5	12.8	4.0	334-1253	RSZ-1253
	380	13.0	13.3	4.1	334-1303	RSZ-1303
	425	13.5	13.8	4.3	334-1353	RSZ-1353
	475	14.0	14.3	4.5	334-1403	RSZ-1403
	530	14.5	14.8	4.6	334-1453	RSZ-1453
	585	15.0	15.3	4.8	334-1503	RSZ-1503
645	15.5	15.9	5.0	334-1553	RSZ-1553	

水滴形内试模与其对应体积的植入体尺寸完全相同, 因此在此省略详细参数。



微绒面水滴形人工乳房植入体 (CPG silicone gel breast implants) 及可再灭菌硅胶内试模

光面圆形人工乳房植入体 (无试模)

类型	体积	直径	凸度	产品编号	类型	体积	直径	凸度	产品编号
光面圆形中高型 (中凸)	100	8.2	2.7	350-1001 BC	光面圆形高型 (高凸)	125	8.3	3.5	350-1254 BC
	125	8.9	2.8	350-1251 BC		150	8.8	3.7	350-1504 BC
	150	9.5	2.9	350-1501 BC		175	9.3	3.9	350-1754 BC
	175	10.0	3.1	350-1751 BC		200	9.7	4.0	350-2004 BC
	200	10.5	3.2	350-2001 BC		225	10.1	4.2	350-2254 BC
	225	10.9	3.3	350-2251 BC		250	10.5	4.3	350-2504 BC
	250	11.3	3.4	350-2501 BC		275	10.8	4.4	350-2754 BC
	275	11.7	3.5	350-2751 BC		300	11.1	4.5	350-3004 BC
	300	12.0	3.6	350-3001 BC		325	11.4	4.6	350-3254 BC
	325	12.3	3.8	350-3251 BC		350	11.7	4.8	350-3504 BC
	350	12.5	3.9	350-3501 BC		375	12.0	4.8	350-3754 BC
	375	12.8	4.0	350-3751 BC		400	12.2	5.0	350-4004 BC
	400	13.1	4.0	350-4001 BC		425	12.5	5.0	350-4254 BC
	450	13.6	4.2	350-4501 BC		450	12.8	5.1	350-4504 BC
	500	14.4	4.3	350-5001 BC		500	13.2	5.3	350-5004 BC
	550	14.6	4.5	350-5501 BC		550	13.6	5.5	350-5504 BC
	600	15.0	4.6	350-6001 BC		600	14.0	5.6	350-6004 BC
							650	14.4	5.7



光面 圆形中高型 (中凸)



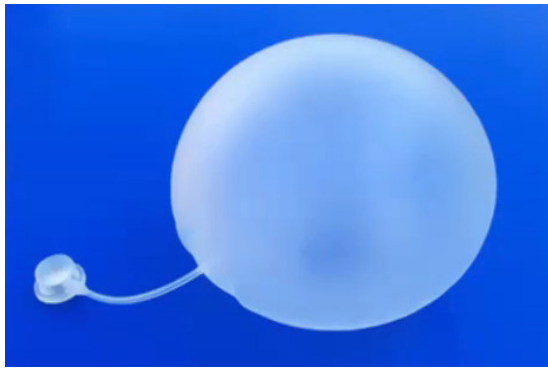
光面 圆形高型 (高凸)

光面圆形人工乳房植入体 (无试模)

万和圆形扩张器型号表

产品	规格	高度 (±10%) /mm	直径 (±10%) /mm	体积/mL	包装单位
1	B100	32	80	100	1只/盒
2	B120	35	85	120	1只/盒
3	B140	37	90	140	1只/盒
4	B160	39	94	160	1只/盒
5	B180	40	97	180	1只/盒
6	B200	42	101	200	1只/盒
7	B220	43	104	220	1只/盒
8	B240	44	107	240	1只/盒
9	B260	46	110	260	1只/盒
10	B280	47	113	280	1只/盒
11	B300	48	116	300	1只/盒
12	B320	49	116	320	1只/盒
13	B340	50	118	340	1只/盒
14	B360	50	121	360	1只/盒
15	B380	51	122	380	1只/盒
16	B400	51	124	400	1只/盒
17	B440	53	128	440	1只/盒
18	B500	60	134	500	1只/盒
19	B600	65	138	600	1只/盒
20	B700	70	143	700	1只/盒
21	B800	75	148	800	1只/盒
22	B900	80	154	900	1只/盒
23	B1000	85	160	1000	1只/盒

本附录扩张器型号表为万和系列扩张器, 目前万和扩张器仅有圆形扩张器。



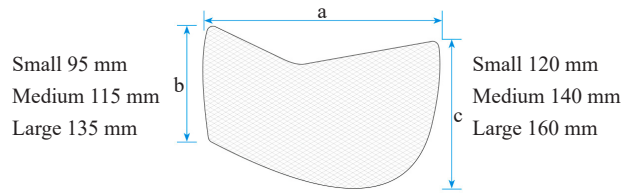
万和圆形扩张器

本附录补片型号表为Tilloop®Bra型号表。根据材料来源，补片可分为生物补片和合成补片。Tilloop®Bra为合成补片，引自德国PFM公司，为采用等离子体化学气相沉积法（plasmachemical vapor deposition, PACVD）制成的钛化聚丙烯网片。PACVD的钛化工艺有别于金属电镀，为钛金属与聚丙烯以化学键相结合，将钛金属良好的生物相容性及亲水性与聚丙烯的优秀延展性充分结合，最终制成适合乳房重建的补片材料。目前Tilloop®Bra在国内已广泛应用于乳房重建，临床效果良好，根据其成品密度可分为轻型和超轻型，每种类型又分为大、中、小3个型号。

Tilloop® Bra型号表

边长	小号	中号	大号
a/mm	195	215	235
b/mm	95	115	135
c/mm	120	140	160


Small 195 mm/medium 215 mm/large 235 mm



Tilloop®Bra尺寸

Tilloop®Bra的物理性质

物理性质	超轻型	轻型
重量	16 g/m ²	35 g/m ²
厚度 (DIN EN ISO 5084)	0.20 mm	0.30 mm
网孔尺寸	≥1 mm	≥1 mm
单股直径	30 dtex(65 μm)	58 dtex(90 μm)
网孔二维面积	73%	61%
网孔三维面积	91%	87%
16N时的理化延展性	23%	20%
拉力测试中的拉伸强度	37 N	61 N



Tilloop®Bra图示

(收稿日期: 2022-08-05 修回日期: 2022-08-30)

《乳腺肿瘤整形与乳房重建专家共识 (2022年版)》编撰专家组

专家组

吴 昊 复旦大学附属肿瘤医院
胡 震 复旦大学附属肿瘤医院
厉红元 重庆医科大学附属第一医院
蒋宏传 首都医科大学附属北京朝阳医院
尹 健 天津医科大学肿瘤医院
王 坤 广东省人民医院
宋向阳 浙江大学医学院附属邵逸夫医院

陈益定 浙江大学医学院附属第二医院
范照青 北京大学肿瘤医院
方 仪 中国医学科学院肿瘤医院
刘真真 郑州大学附属肿瘤医院
刘 坚 杭州市第一人民医院
杜正贵 四川大学华西医院
宋达疆 湖南省肿瘤医院
王子函 北京大学人民医院

史京萍	南京医科大学第一附属医院	傅佩芬	浙江大学医学院附属第一医院
曾 昂	北京协和医院	耿翠芝	河北医科大学第四医院
俞晓立	复旦大学附属肿瘤医院	顾雅佳	复旦大学附属肿瘤医院
马金利	复旦大学附属肿瘤医院	韩思源	中国医科大学附属第一医院
肖 勤	复旦大学附属肿瘤医院	胡夕春	复旦大学附属肿瘤医院
水若鸿	复旦大学附属肿瘤医院	胡学庆	浙江大学医学院附属第二医院
裘佳佳	复旦大学附属肿瘤医院	姜 军	陆军军医大学西南医院
王 燕	天津医科大学肿瘤医院	金 锋	中国医科大学附属第一医院
彭翠娥	湖南省肿瘤医院	李 赞	湖南省肿瘤医院

编撰秘书

曹阿勇	复旦大学附属肿瘤医院	凌 瑞	第四军医大学西京医院
杨犇龙	复旦大学附属肿瘤医院	刘 强	中山大学孙逸仙纪念医院
黄晓燕	复旦大学附属肿瘤医院	柳光宇	复旦大学附属肿瘤医院
陈嘉健	复旦大学附属肿瘤医院	吕 青	四川大学华西医院
张莹莹	复旦大学附属肿瘤医院	马斌林	新疆医科大学附属肿瘤医院
王 研	复旦大学附属肿瘤医院	聂建云	昆明医科大学第三附属医院
郝 爽	复旦大学附属肿瘤医院	屈 翔	首都医科大学附属北京友谊医院
修秉虬	复旦大学附属肿瘤医院	王 靖	中国医学科学院肿瘤医院
李 彬	复旦大学附属肿瘤医院	王 翔	中国医学科学院肿瘤医院

名誉评审专家

沈镇宙	复旦大学附属肿瘤医院	王海波	青岛大学附属医院
张 斌	辽宁省肿瘤医院	王淑莲	中国医学科学院肿瘤医院
邵志敏	复旦大学附属肿瘤医院	王永胜	山东第一医科大学附属肿瘤医院
宋尔卫	中山大学孙逸仙纪念医院	吴新红	湖北省肿瘤医院
俞培荣	美国德克萨斯大学安德森癌症中心	杨红健	中国科学院大学附属肿瘤医院
任国胜	重庆医科大学附属第一医院	杨华伟	广西医科大学附属肿瘤医院

主要审稿专家 (以姓名汉语拼音字母排序)

曹旭晨	天津医科大学肿瘤医院	杨碎胜	甘肃省肿瘤医院
陈 波	中国医科大学附属第一医院	杨文涛	复旦大学附属肿瘤医院
董佳生	上海交通大学医学院附属第九人 民医院	余之刚	山东大学第二医院
		曾晓华	重庆大学附属肿瘤医院
		张 瑾	天津医科大学肿瘤医院
		张 强	辽宁省肿瘤医院
		邹 强	复旦大学附属华山医院
		左文述	山东第一医科大学附属肿瘤医院